ВОЛГОГРАДСКИЙ НАУЧНО-МЕДИЦИНСКИЙ ЖУРНАЛ. 2026. Т. 23, № 2. С. 41–46.
НАУЧНАЯ СТАТЬЯ
УДК 616.314-003.141.22/222
doi: https://doi.org/10.19163/2658-4514-2026-23-2-41-46

Данила Сергеевич Шалита, Наталья Викторовна Лапина, Евгения Сергеевна Овчаренко ✉

Кубанский государственный медицинский университет, Краснодар, Россия

АНАЛИЗ МОРФОМЕТРИЧЕСКИХ ПАРАМЕТРОВ РЕЗЦОВОГО ОТВЕРСТИЯ ПО ДАННЫМ КОНУСНО-ЛУЧЕВОЙ КОМПЬЮТЕРНОЙ ТОМОГРАФИИ ДЛЯ ИНДИВИДУАЛЬНОГО ПЛАНИРОВАНИЯ АНЕСТЕЗИИ В ОБЛАСТИ НОСОНЁБНОГО КАНАЛА

3.1.7. Стоматология

Аннотация. Высокая вариабельность анатомического строения резцового канала и резцового отверстия требует детального предоперационного планирования для безопасного выполнения хирургических вмешательств и проводниковой анестезии в переднем отделе верхней челюсти. **Цель. О**ценить морфометрические параметры резцового отверстия по данным конусно-лучевой компьютерной томографии (КЛКТ) и разработать метод цифрового планирования индивидуальных навигационных шаблонов для резцовой анестезии. **Материалы и методы.** Проведен ретроспективный анализ КЛКТ 160 пациентов (80 мужчин, 80 женщин) в возрасте 25–55 лет. Определяли форму, продольный и поперечный размеры резцового отверстия, частоту выявления добавочных резцовых отверстий. На проспективном этапе у 30 пациентов выполнено внутриротовое сканирование, совмещение данных КЛКТ и цифровых моделей в программе RealGide 5, спроектированы и изготовлены методом 3D-печати навигационные шаблоны. **Результаты и обсуждение.** Форма резцового отверстия в 85 % случаев была округлой или овальной, в 15 % – щелевидной. Средний продольный размер составил (3,45 ± 1,15) мм, поперечный – (3,58 ± 1,07) мм. Добавочные резцовые отверстия выявлены в 22 % случаев (от 1 до 3). Установлены статистически значимые половые различия: у мужчин чаще встречались овальная (62,3 %; p = 0,001) и округлая (60,0 %; p = 0,003) формы, у женщин – сердцевидная (74,4 %; p = 0,002). Размеры резцового отверстия у женщин [продольный (3,65 ± 0,65) мм, поперечный (3,90 ± 0,96) мм] достоверно больше, чем у мужчин [(3,00 ± 0,44) мм и (3,15 ± 0,75) мм соответственно; $p < 0,05$]. На основе полученных данных разработаны и изготовлены 30 индивидуальных навигационных шаблонов для резцовой анестезии. **Заключение.** Предложенный метод цифрового планирования и 3D-печати персонализированных навигационных шаблонов впервые учитывает индивидуальные анатомические особенности резцового отверстия по данным КЛКТ, что позволяет контролировать траекторию и глубину введения иглы и минимизировать риск осложнений (кровотечение, парестезия).

Ключевые слова: *резцовый канал, резцовое отверстие, конусно-лучевая компьютерная томография, навигационный шаблон, резцовая анестезия, половые различия, 3D-печать*

© Шалита Д.С., Лапина Н.В., Овчаренко Е.С., 2026

VOLGOGRAD SCIENTIFIC AND MEDICAL JOURNAL. 2026. VOL. 23, NO. 2. P. 41–46.
ORIGINAL ARTICLE
doi: https://doi.org/10.19163/2658-4514-2026-23-2-41-46

Danila S. Shalita, Natalya V. Lapina, Evgeniya S. Ovcharenko ✉

Kuban State Medical University, Krasnodar, Russia

ANALYSIS OF MORPHOMETRIC PARAMETERS OF THE INCISITIVE FORAMEN BASED ON CONE-BEAM COMPUTED TOMOGRAPHY DATA FOR INDIVIDUAL ANESTHESIA PLANNING IN THE AREA OF THE NASO-PALATIATE CANAL

3.1.7. Dentistry

Abstract. High variability of the anatomical structure of the incisive canal and incisive foramen requires detailed preoperative planning for safe performance of surgical interventions and conduction anesthesia in the anterior maxilla. **Purpose**: To evaluate the morphometric parameters of the incisive foramen based on cone-beam computed tomography (CBCT) data and to develop a method for digital planning of individual navigation templates for incisive anesthesia. **Materials and methods**: A retrospective analysis of CBCT scans of 160 patients (80 men, 80 women) aged 25–55 years was conducted. The shape, longitudinal and transverse dimensions of the incisive foramen, and the incidence of accessory incisive foramina were determined. At the prospective stage, intraoral scanning was performed in 30 patients, CBCT data were combined with digital models in RealGide 5, and navigation templates were designed and manufactured using 3D printing. **Results and discussion:** The shape of the incisive foramen was round or oval in 85 % of cases, and slit-shaped in 15 %. The average longitudinal size was (3.45 ± 1.15) mm, the transverse size was (3.58 ± 1.07) mm. Accessory incisive foramina were detected in 22 % of cases (from 1 to 3). Statistically significant gender differences were established: oval (62.3 %; $p = 0.001$) and round (60.0 %; $p = 0.003$) shapes were more common in men, while heart-shaped (74.4 %; $p = 0.002$) ones were more common in women. The incisive foramen dimensions in women [longitudinal (3.65 ± 0.65) mm, transverse (3.90 ± 0.96) mm] were significantly larger than in men [(3.00 ± 0.44) mm and (3.15 ± 0.75) mm, respectively; $p < 0.05$]. Based on the obtained data, 30 individual navigation templates for incisive anesthesia were developed and manufactured. **Conclusion:** The proposed method of digital planning and 3D printing of personalized navigation templates for the first time takes into account the individual anatomical features of the incisive foramen based on CBCT data, which allows to control the trajectory and depth of needle insertion and minimize the risk of complications (bleeding, paresthesia).

Keywords: *incisive canal, incisive foramen, cone beam computed tomography, navigation template, incisive anesthesia, gender differences, 3D printing*

Актуальность изучения морфологии, топографии и индивидуальной изменчивости резцового канала (canalis incisivus) обусловлена высокими требованиями к безопасности хирургических манипуляций в переднем отделе верхней челюсти. Детальное знание анатомических особенностей данной структуры позволяет предотвратить ятрогенное повреждение проходящего в ней носонёбного сосудисто-нервного пучка при дентальной имплантации, проведении местной анестезии и других вмешательствах, а также избежать случайной перфорации дна носовой полости [1, 2, 3].

Резцовый канал, обеспечивающий сообщение между полостью рта и полостью носа, характеризуется сложной и вариабельной анатомией. Его краниальная апертура локализуется на дне носовой полости. Согласно данным R.T. Arpita и соавт. (2013), количество носовых отверстий варьирует от одного до четырех. Наиболее часто встречается конфигурация с двумя отверстиями (43 % у мужчин, 38 % у женщин). Три отверстия наблюдаются в 13 % случаев, тогда как одно или четыре отверстия являются редкими находками (4 и 2 % соответственно). Диаметр указаных апертур также подвержен значительным колебаниям — от 0,50 до 5,60 мм [4].

Клинически значимой характеристикой служит расположение резцового отверстия (foramen incisivum) со стороны твердого нёба.

В исследовании F. Salemi и соавт. (2016) показано, что расстояние от резцового отверстия до переднего края альвеолярного отростка варьирует от 3,45 до 18,00 мм при среднем значении 12,05 мм. Половых различий по данному параметру авторами не выявлено, что подчеркивает необходимость индивидуальной оценки топографии у каждого пациента [5].

Изучение морфологии нёбной поверхности (А.А. Семенова, 2016) позволило выделить три основные формы резцового отверстия: овальную, каплевидную и округлую, причем последняя встречается наиболее часто [6]. Дальнейшие исследования установили зависимость морфологии устьев от краниотипа. Отмечено, что резцовые отверстия могут быть одиночными, множественными (до четырех входов) или полностью облитерированными. Для брахикранов характерна облитерация отверстий и наличие четырех входов (по 5,4 % случаев), тогда как у мезокранов достоверно чаще визуализируются два и три отверстия (15 и 7,5 % соответственно).

Обобщением структурной вариабельности канала служит классификация M.M. Bornstein (2011), в основе которой лежит количественное соотношение нёбного (резцового) и носовых отверстий. Типизация конфигураций представлена как соотношение «резцовое отверстие : носовые отверстия»: варианты 1 : 1, 1 : 2, 1 : 3 и 1 и более 3 [7].

Эмпирическое подтверждение этой классификации получено в работе Y. Gönül и соавт. (2016). Установлено, что доминирующей морфологической формой (в 57 % случаев) является тип «1 : 2», при котором единый канал на нёбе, как правило, может быть разделен на два самостоятельных отверстия на дне полости носа. Значительно реже, а именно в 8 %, встречались конфигурации 1 к 1 и 1 к 4 и более. Отдельную группу (менее 1 %) составляют случаи частичной или полной облитерации носовых отверстий, что может затруднять интерпретацию лучевых методов диагностики [8].

Ключевым параметром, определяющим хирургическую тактику, служит длина резцового канала. При этом указанный параметр определяют как расстояние между нёбным и носовым отверстиями. Вариабельность длины резцового канала, по мнению специалистов, составляет от 3 до 14 мм, в среднем около 9–12 мм при интактном зубном ряде. После удаления зубов и резорбции костной ткани длина резцового канал уменьшается [9]. Анализ работ разных авторов выявляет широкий диапазон значений, что может быть связано с этническими особенностями выборок и методиками измерения. Так, I. Nasseh и соавт. (2017) сообщают о длине от 4,60 до 17,40 мм [10]. Согласно метаанализу M. Panjnoush и соавт. (2016) средние популяционные значения варьируют от 10,86 до 14,1 мм [11].

Вопрос о половом диморфизме длины канала остается дискутабельным. Часть исследователей (I. Nasseh, 2017) указывают на статистически значимо большую длину у мужчин (12,80 мм против 10,88 мм у женщин) [12]. В то же время работа M. Panjnoush не выявила достоверных различий между полами при средней длине 14,1 мм, что свидетельствует о приоритете индивидуальной анатомии над групповыми характеристиками.

Особого внимания заслуживают изменения анатомии резцового канала при атрофии альвеолярного отростка, что напрямую связано с планированием имплантации. O. Mardinger и соавт. (2008) продемонстрировали обратную корреляцию. Автор отметил, что при атрофии альвеолярного отростка верхней челюсти (от класса A до E) длина резцового канала сокращается с 9 до 0,7 мм. При этом отмечено увеличение диаметров носового и резцового отверстий [13]. В то же время данные, полученные T. Von Arx и S. Lozanoff (2017), в ходе изучения переднего отдела верхней челюсти при адентии, показали, что длина резцового канала уменьшается до 9,6–10,2 мм, при этом диаметр его остается неизменным [14].

Таким образом, резцовый канал представляет собой высоковариабельную анатомическую структуру, параметры которой (количество отверстий, форма, длина) зависят от краниотипа, пола, возраста и степени атрофии челюсти. Это диктует необходимость тщательной предоперационной компьютерно-томографической диагностики для измерения индивидуальных характеристик канала с целью предотвращения интраоперационных кровотечений и послеоперационных парестезий и является необходимым этапом для планирования навигационного шаблона для выполнения данного вида обезболивания.

ЦЕЛЬ РАБОТЫ

Оценить морфометрические параметры резцового отверстия по данным конусно-лучевой компьютерной томографии и разработать метод цифрового планирования индивидуальных навигационных шаблонов для резцовой анестезии.

МЕТОДИКА ИССЛЕДОВАНИЯ

Проведен ретроспективный анализ конусно-лучевых компьютерных томограмм (КЛКТ) 100 пациентов (80 мужчин, 80 женщин) в возрасте

25–55 лет, соответствующих критериям включения. Определяли морфометрические параметры расположения резцового отверстия и дополнительных малых резцовых отверстий. На проспективном этапе исследования у 30 пациентов (15 мужчин, 15 женщин) выполнено внутриротовое сканирование (Primescan, Dentsply Sirona). Методом наложения данных КЛКТ и цифровых моделей в программе RealGide5 спроектированы навигационные шаблоны. Изготовление проведено методом 3D-печати на принтере Elegoo Saturn 4 Ultra (Китай) и фотополимерной смолы Elegoo (Китай) и Dental Yellow Clear PRO (Россия). Исследования проводились в рамках диссертационного исследования, одобренного Локальным Этическим Комитетом.

При статистическом анализе результатов исследования использовали программное обеспечение StatTech v. 4.12.5 (разработчик – ООО «Статтех», Россия). Доверительные интервалы (95 %) для процентных долей рассчитывались по методу Клоппера – Пирсона. Сравнение процентных долей при анализе многопольных таблиц сопряженности выполнялось с помощью критерия хи-квадрат Пирсона. Апостериорные сравнения выполнялись с помощью критерия хи-квадрат Пирсона с поправкой Холма. Различия считались статистически значимыми при $p < 0,05$.

РЕЗУЛЬТАТЫ ИССЛЕДОВАНИЯ И ИХ ОБСУЖДЕНИЕ

При анализе аксиальных срезов установлено, что форма резцового отверстия в 85 % случаев являлась округлой или овальной, в 15 % – щелевидной. Средний продольный размер составил (3,45 ± 1,15) мм, поперечный – (3,58 ± 1,07) мм. В 22 % наблюдений были выявлены добавочные резцовые отверстия (canales incisivi accessorii), количество которых варьировало от одного до трех, что свидетельствовало о вариабельности ветвления носонёбного сосудисто-нервного пучка в переднем отделе верхней челюсти (рис. 1).

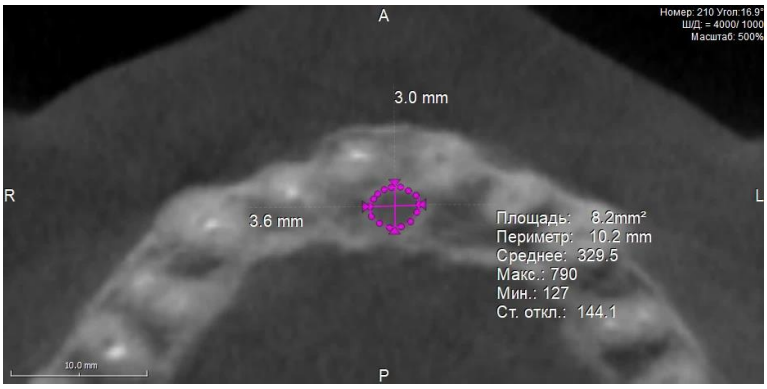

Рис. 1. Построение размерной карты резцового отверстия по двум осям

При оценке данных КЛКТ у лиц мужского и женского пола регистрировались, как правило, овальная, округлая, сердцевидная и щелевидная формы резцового отверстия.

При измерении параметров было выявлено, что при продольной форме резцового отверстия продольный диаметр составлял (3,2 ± 1,3) мм, а поперечный (3,15 ± 1,4) мм. Были отмечены статистически значимые половые различия по частоте встречаемости отдельных форм. У лиц мужского пола достоверно чаще, а именно в 62,3 % (p = 0,001), наблюдались овальная и округлая формы резцового отверстия в 60,0 % (p = 0,003). В то же время у лиц женского пола значимо преобладала сердцевидная форма, выявленная в 74,4 % от числа обследованных (p = 0,002).

Результаты частоты встречаемости основных форм резцового отверстия представлены в табл. 1. Анализ размеров резцового отверстия также показал статистически значимые различия, что представлено в табл. 2. У лиц женского пола продольный размер резцового отверстия составил (3,65 ± 0,65) мм (p = 0,001), а поперечный – (3,90 ± 0,96) мм (p = 0,020). Данный параметр был достоверно больше, чем у лиц мужского пола, у которых продольный размер резцового отверстия составил (3,00 ± 0,44) мм, а поперечный – (3,15 ± 0,75) мм. Вариабельность форм резцового отверстия преобладала у лиц женского пола. При этом щелевидная форма резцового отверстия у лиц мужского пола, как правило, не встречалась у обследованного контингента.

Таблица 1

Анализ частоты встречаемости основных форм резцового отверстия на основании данных конусно-лучевой компьютерной томографии

Форма резцового отверстия	Частота встречаемости				*p*
	мужчины (*n* = 80)		женщины (*n* = 80)		
	абс. число	%	абс. число	%	
Овальная	33	62,3	20	37,7	*p* < 0,001*
Округлая	36	60,0	24	40,0	*p* = 0,003
Сердцевидная	11	25,6	32	74,4	*p* = 0,002
Щелевидная	0	0,0	4	100,0	*p* < 0,001*

* Различия считались статистически значимыми при *p* < 0,05.

Таблица 2

Показатели продольного и поперечного диаметра резцового отверстия по данным конусно-лучевой компьютерной томографии среди лиц мужского и женского пола (мм)

Пол	Продольный размер резцового отверстия, *Me* [IQR]	Поперечный размер резцового отверстия, *Me* [IQR]	Показатель статистически значимых различий (*p*)
Мужской, *n* = 80	3,00 [2,60; 3,40]	3,15 [2,77; 4,00]	*p* = 0,001
Женский, *n* = 80	3,15 [2,77; 4,00]	3,90 [2,77; 4,62]	*p* = 0,020

Примечание. Me – медианы, IQR – доверительный интервал, различия считались статистически значимыми при *p* < 0,05.

Таким образом, установлены статистически значимые половые различия по форме и размерам резцового отверстия, причем, размеры отверстия у женщин достоверно превышали таковые у мужчин.

На основании сформированных баз данных размеров, формы, а также количества дополнительных резцовых отверстий были разработаны ключевые технические элементы индивидуального навигационного шаблона: базовая каппа, плотно охватывающая зубной ряд; контрольные окна на естественных зубах для проверки позиционирования; направляющие осевые отверстия в стойках со стопперами, обеспечивающие заданные траекторию и глубину введения иглы (рис. 2).

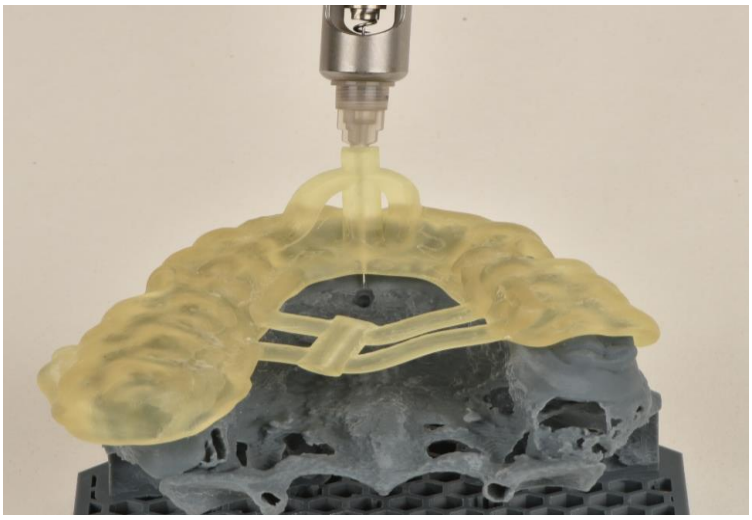

Рис. 2. Индивидуальный навигационный шаблон для проведения резцовой анестезии

Изготовлено 30 стереолитографических моделей верхней челюсти и 30 макетных образцов навигационных шаблонов для последующих клинических испытаний. Предложенная технология позволяет индивидуализировать доступ к целевым нервам, а также позволит минимизировать риск местных осложнений, таких как: повреждения сосудов носонёбного канала (исключая формирование гематом), травмы нервных стволов (предупреждая парестезии).

ЗАКЛЮЧЕНИЕ

Разработанный метод цифрового планирования и 3D-печати персонализированных навигационных шаблонов для проводниковой анестезии на верхней челюсти впервые учитывает индивидуальные анатомические особенности на основе созданной базы данных КЛКТ, что обеспечивает высокую точность позиционирования инъекционной иглы, позволяет контролировать траекторию и глубину ее введения и принципиально может снизить риск осложнений.

СПИСОК ИСТОЧНИКОВ / REFERENCES

1. *Оюунтугс Р., Ганжарал Г., Энэбиш С., Сунджидмаа З.* Изучение морфологии носонёбного канала с использованием конусно-лучевой компьютерной томографии. *Стоматология.* 2022;1(101):66–69.
2. *Калмин О.В., Илюнина О.О., Зюлькина Л.А.* Анатомическая и топографическая изменчивость резцового канала человека в зависимости от типа костного нёба. *Морфологические ведомости.* 2019;4(27):27–35.
3. *Santos P.L., Silva G.H., da Silva R.D., da Silva F.R.* Implant anchorage in the Nasopalatine canal for the rehabilitation of severely. *Atrophic Maxilla Implant Dent.* 2017;2(26):324–327.
4. *Arpita R.T., Krishna B., Kruthika G.* Anatomy and morphology of the nasopalatine canal using cone beam computed tomography. *Imaging Sci Dent*. 2013;4(43):273–281.
5. *Salemi F., Moghadam F.A., Shakidal Z., Farhadian M.* Three-dimensional assessment of the nasopalatine canal and the surrounding bone using cone beam computed tomography. *J Periodontal Implant Dent.* 2016:1(8):1–7.
6. *Семенова А.А.* Вариантная анатомия и морфометрические характеристики небно-альвеолярного комплекса у взрослого человека: автореф. дис. … канд. мед. наук. СПб., 2016. 20 с.
7. *Bornstein M.M., Balsiger R., Sendi P.* Morphology of the nasopalatine canal and dental implant surgery: A radiographic analysis of 100 consecutive limited cone beam computed tomography. *Clin Oral Implants res*. 2011;22:295–301.
8. *Gönül Y., Bucak A., Atalay Y., Cimbar M.* MDCT evaluation of nasopalatine canal morhometry and variations: An analysis 100 patients. *Diagnostic and Interventional Imaging*. 2016;11(97):1165–1172.
9. *Jain N.V., Gharatkar A.A., Parekh B.A., Musani S.I.* Three-dimensional analysis of the anatomical characteristics and dimensions of the nasopalatine canal using cone beam computed tomography. *J Maxillofac Oral Surg.* 2017;2(16):197–204.
10. *Nasseh I., Aoun G., Sokhn S.* Assessment of the nasopalatine canal: an anatomical study. *Acta Inform Med*. 2017;1(25):34–38.
11. *Panjnoush M., Norouzi H., Kheirandish Y., Shamshiri A.R.* Evolution of morphology and anatomy measurement of nasopalatine canal using cone beam computed tomography. *J Dent (Tech ran)*. 2016;4(13):287–294.
12. *Nasseh I., Aoun G., Sokhn S.* Assessment of the nasopalatine canal: an anatomical study. *Acta Inform Med.* 2017;1(25):34–38.
13. *Mardinger O., Namani-Sadan N., Chaushu G.* Morphologic changes of the nasopalatine canal rwlated to dental implantation: a radiologic study in different degress of absorbed maxillae. *J Periodontol*. 2008;79:1659–1662.
14. *Von Arx T., Lozonoff S.* Clinical oral anatomy: A Comprehensive revive for Dental practitioners and research. Bern; Springer, 2017, 55 p.

Информация об авторах

Д.С. Шалита – соискатель кафедры стоматологии, *Shalita_ds@bk.ru*

Н.В. Лапина – заведующий кафедрой ортопедической стоматологии и кафедрой стоматологии, доктор медицинских наук, профессор, *Kgma74@yandex.ru*

Е.С. Овчаренко – кандидат медицинских наук, доцент кафедры стоматологии, ✉ *ovcharenkoes@mail.ru*

Авторы заявляют об отсутствии конфликта интересов. Этические требования соблюдены. Текст не сгенерирован нейросетью.

Статья поступила в редакцию 20.04.2026; одобрена после рецензирования 04.05.2026; принята к публикации 12.05.2026.

Information about the autors

D. S. Shalita – Applicant of the Department of Dentistry, *Shalita_ds@bk.ru*

N.V. Lapina – Head of Department of Orthopedic Dentistry and Dentistry, Doctor of Sciences in Medicine, Professor, *Kgma74@yandex.ru*

E.S. Ovcharenko – Candidate of Sciences in Medicine, Assistant Professor of Department of Dentistry, ✉ *ovcharenkoes@mail.ru*

The authors declare no conflict of interest. Ethical requirements are met. The text is nit generated by a neural network.

The article was submitted 20.04.2026; approved after reviewing 04.05.2026; accepted for publication 12.05.2026.