DOI: https://doi.org/10.17816/dv645376 EDN: BTWHWH

Оригинальное исследование

Клинические и дерматоскопические признаки атипичной меланомы

В.А. Сайфуллина, О.Е. Гаранина, И.А. Клеменова, К.А. Ускова, А.М. Миронычева, А.П. Сайфуллин, И.Л. Шливко

Приволжский исследовательский медицинский университет, Нижний Новгород, Россия

АННОТАЦИЯ

Обоснование. Меланома — одна из самых агрессивных опухолей кожи, заболеваемость которой увеличивается повсеместно. Дерматоскопическое разнообразие и имитация других опухолей кожи приводят к ошибкам диагностики и выбору неверной тактики ведения пациента.

Цель исследования — выявить клинические и дерматоскопические признаки атипичной инвазивной меланомы, имитирующей другие доброкачественные и злокачественные новообразования кожи, в зависимости от толщины новообразования.

Материалы и методы. Проанализировано 3957 медицинских карт пациентов, обратившихся в центр с новообразованиями кожи, по которым выявлено 270 случаев меланомы, из них 57, составивших основную группу, имели клиническое и патоморфологическое несоответствие предварительного и окончательного диагнозов (атипичные меланомы). Пациенты основной группы были разделены на подгруппы по толщине новообразования с использованием классификации Бреслоу — тонкие (<0,8 мм; n=37) и толстые (⩾0,8 мм; n=20). В контрольную группу вошли пациенты с типичной меланомой (n=71).

Результаты. Атипичные тонкие меланомы в сравнении с типичными меланомами чаще встречались у пациентов молодого возраста (40 против 57 лет; p=0,000) и характеризовались меньшим средним диаметром (8 против 10 мм; p=0,000). Клинически случаи атипичной тонкой меланомы отличались такими признаками, как асимметричность (83,7% против 100%; p=0,011), полихромность (70,1% против 89,2%; p=0,043), ровные границы (27,1% против 8,1%; p=0,032); случаи атипичной толстой меланомы отличались асимметричностью (71% против 97,1%; p=0,004) и ровными границами (60% против 14,7%; p=0,001). Дерматоскопически случаи атипичной тонкой меланомы характеризовались полихромностью (81,1% против 100%; p=0,005), атипичной пигментной сетью (67,6% против 94,6%; p=0,003), белыми полосами (16,3% против 40,5%; p=0,020), бесструктурной областью серого/серо-голубого цвета (54,1% против 78,4%; p=0,027), точечными (27,1% против 5,4%; p=0,012) и/или клубочковыми (13,5% против 0; p=0,021) сосудами, в то время как для атипичной толстой меланомы были характерны атипичная пигментная сеть (25% против 79,4%; p=0,000), точки/глобулы по периферии (15% против 41,2%; p=0,045), а также бесструктурная область чёрного/тёмно-коричневого/коричневого (75% против 97,1%; p=0,013), серого/серо-голубого (55% против 94,2%; p=0,001) и/или красного/розового (65% против 88,2%; p=0,041) цвета.

Заключение. Атипичные меланомы отличаются статистически значимыми клиническими и дерматоскопическими признаками, не характерными для типичной меланомы.

Ключевые слова: дерматоскопия; меланома; атипичные признаки.

Как цитировать:
Сайфуллина В.А., Гаранина О.Е., Клеменова И.А., Ускова К.А., Миронычева А.М., Сайфуллин А.П., Шливко И.Л. Клинические и дерматоскопические признаки атипичной меланомы // Российский журнал кожных и венерических болезней. 2025. Т. 28, № 2. С. 134–142. DOI: 10.17816/dv645376 EDN: BTWHWH

Рукопись получена: 10.01.2025 **Рукопись одобрена:** 21.03.2025 **Опубликована online:** 24.05.2025

ЭКО • ВЕКТОР

Статья доступна по лицензии CC BY-NC-ND 4.0 International
© Эко-Вектор, 2025

DOI: https://doi.org/10.17816/dv645376 EDN: BTWHWH

Original study article

Clinical and dermoscopic features of atypical melanoma

Victoria A. Saifullina, Oksana E. Garanina, Irina A. Klemenova, Ksenia A. Uskova, Anna M. Mironycheva, Aleksandr P. Saifullin, Irena L. Shlivko

Privolzhsky Research Medical University, Nizhny Novgorod, Russia

ABSTRACT

BACKGROUND: Melanoma is one of the most aggressive skin tumors, the incidence of which is increasing. Dermatoscopic diversity and imitation of other skin tumors lead to erroneous diagnoses and the choice of incorrect tactics.

AIM: To identify clinical and dermatoscopic features depending on the thickness of atypical invasive melanoma that mimics other benign and malignant skin neoplasms.

MATERIALS AND METHODS: The study was carried out at the Clinical and Diagnostic Department at the University Clinic of Privolzhsky Research Medical University for the period from January 2018 to December 2022. A total of 3957 medical records of patients who applied to the center with skin neoplasms were analyzed, among them 270 cases of skin melanoma were identified, 57 of which had a clinical and pathomorphological discrepancy between the preliminary and final diagnosis (atypical), were further divided into subgroups by Breslow thickness — thin <0.8 mm (n=37) and thick ⩾0.8 mm (n=20), for comparative analysis 70 melanomas were taken as a control group (typical).

RESULTS: Atypical thin melanomas were more common in young patients aged 40 versus 57 years (p=0.000) and were characterized by a smaller average diameter — 8 mm versus 10 mm (p=0.000). Clinically, cases of atypical thin melanoma differed in the following features: asymmetry 83.7% versus 100% (p=0.011), polychromy 70.1% versus 89.2% (p=0.043), smooth borders 27.1% versus 8.1% (p=0.032), cases of atypical thick melanoma differed in: asymmetry 71% versus 97.1% (p=0.004) and smooth borders 60% versus 14.7 (p=0.001). Dermoscopically, cases of atypical thin melanoma were characterized by the following features: polychromy 81.1% vs. 100% (p=0.005), atypical pigment network 67.6% vs. 94.6% (p=0.003), white streaks 16.3% vs. 40.5% (p=0.020), structureless area gray/gray-blue color 54.1% vs. 78.4% (p=0.027), punctate vessels 27.1% vs. 5.4% (p=0.012), glomerular vessels 13.5% vs. 0 (p=0.021); atypical thick melanoma cases differed in: atypical pigment network 25% vs. 79.4% (p=0.000), dots/globules at the periphery 15% vs. 41.2% (p=0.045), structureless area black/dark brown/brown 75% vs. 97.1% (p=0.013), structureless area gray/gray-blue 55% vs. 94.2% (p=0.001), structureless area red/pink 65% vs. 88.2% (p=0.041).

CONCLUSION: Statistically significant clinical and dermatoscopic features that are not characteristic of typical melanoma characterize atypical melanomas.

Keywords: dermoscopy; melanoma; atypical sighs.

To cite this article:
Saifullina VA, Garanina OE, Klemenova IA, Uskova KA, Mironycheva AM, Saifullin AP, Shlivko IL. Clinical and dermoscopic features of atypical melanoma. *Russian journal of skin and venereal diseases.* 2025;28(2):134–142. DOI: 10.17816/dv645376 EDN: BTWHWH

Submitted: 10.01.2025 **Accepted:** 21.03.2025 **Published online:** 24.05.2025

ECO•VECTOR

Article can be used under the CC BY-NC-ND 4.0 International License
© Eco-Vector, 2025

ОБОСНОВАНИЕ

Меланома является одной из самых агрессивных опухолей кожи, заболеваемость которой увеличивается во многих странах мира [1]. Признанный во всём мире метод дерматоскопии обладает высокой диагностической точностью и позволяет выявить меланому на ранних стадиях [2].

Дерматоскопическое разнообразие и частая имитация других злокачественных и доброкачественных опухолей кожи приводят к ошибкам диагностики и выбору неверной тактики ведения пациента. Понимание различий между типичными и атипичными (труднодиагностируемыми) меланомами поможет врачам определиться с точной диагностикой и верной тактикой ведения на этапе диагностики от тонкой инвазивной (<0,8 мм) до толстой инвазивной (≥0,8 мм) меланомы во избежание ложноотрицательных диагнозов.

Цель исследования — в зависимости от толщины атипичной инвазивной меланомы, имитирующей другие доброкачественные и злокачественные новообразования кожи, выявить её клинические и дерматоскопические признаки.

МАТЕРИАЛЫ И МЕТОДЫ

Дизайн исследования

Проведено ретроспективное когортное сравнительное исследование (рис. 1).

Первичная конечная точка — выявление различий по клиническим и дерматоскопическим признакам атипичной (меланома кожи, клинический/дерматоскопический диагноз которой не соответствовал патоморфологическому диагнозу «меланома» — основная группа) и типичной (меланома кожи, клинический/дерматоскопический диагноз которой соответствовал патоморфологическому диагнозу «меланома» — контрольная группа) меланомы.

Критерии соответствия

Критерии включения: электронная карта пациента с патоморфологически подтверждённым диагнозом «инвазивная меланома», код C43 по МКБ-10; наличие клинических и дерматоскопических изображений в архиве; локализация новообразований в области туловища и конечностей; возраст пациента старше 18 лет.

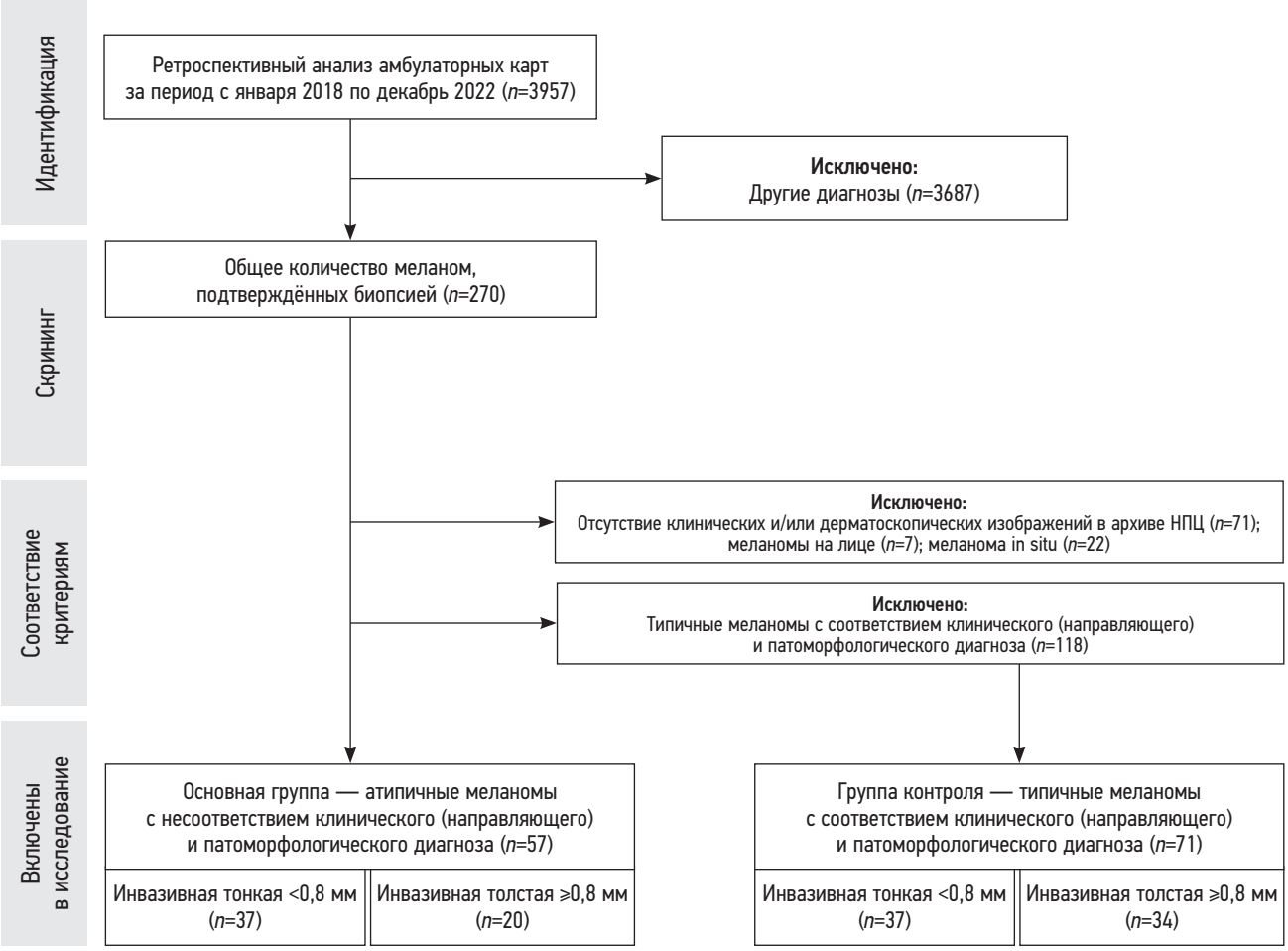

Рис. 1. Дизайн исследования.
Fig. 1. Study design.

DOI: https://doi.org/10.17816/dv645376

Критерии исключения: возраст пациентов младше 18 лет; электронная карта пациента с патоморфологически не подтверждённым диагнозом «меланома», другие коды МКБ-10, отличные от C43; меланома *in situ*; локализация новообразований кожи в области головы и шеи, ладоней и подошв, видимых слизистых оболочек; отсутствие или малоинформативные клинические и дерматоскопические изображения.

Условия проведения

Работа выполнена на базе клинико-диагностического отделения (КДО) Университетской клиники ФГБОУ ВО «Приволжский исследовательский медицинский университет» Минздрава России.

Продолжительность исследования

Исследование выполнено в период с января 2018 по декабрь 2022 года.

Описание медицинского вмешательства

Всего проанализировано 3957 (см. рис. 1) медицинских карт пациентов, обратившихся в центр с новообразованиями кожи, среди которых выявлено 270 случаев меланомы кожи. В ретроспективное когортное сравнительное исследование, согласно критериям включения, вошли пациенты (n=128), которые были разделены на основную (n=57) и контрольную (n=71) группы. В дальнейшем пациенты основной группы были разделены на подгруппы по толщине новообразования с использованием классификации Бреслоу — тонкие (<0,8 мм; n=37) и толстые (⩾0,8 мм; n=20).

Проведён сравнительный анализ двух групп по клиническим и дерматоскопическим изображениям, произведённым ранее с помощью дерматоскопа Heine Delta 20 (Heine Optotechnik, Германия), цифрового фотоаппарата Canon D1000 (Canon Inc., Япония) и фотоадаптера Heine Delta 20/Canon (Heine Optotechnik, Германия).

Статистический анализ

Размер необходимой выборки был определён при расчёте анализа мощности исследования, который выполнялся на базе платформы https://clincalc.com, с уровнем значимости (α) 0,05 и мощностью критерия (1-β) 0,80. Проведённый анализ подтвердил достаточность количества пациентов в обеих группах и был рассчитан с определением необходимой суммарной выборки по таким сравниваемым критериям, как возраст пациентов (n=4), локализация новообразования (n=124), диаметр новообразования (n=4), вид биопсии (n=100), асимметричность (n=92), поверхность (n=28), полихромность клинически (n=26) и дерматоскопически (n=22), атипичные глобулы (n=18), точки/глобулы по периферии (n=84), атипичная пигментная сеть (n=70), белые полосы (n=98), красная (n=30) и чёрная (n=80) бесструктурная область, а также точечные (n=22), клубочковые (n=44), тонкие извитые (n=44) и полиморфные (n=26) сосуды.

Обработку результатов проводили с использованием программного пакета IBM SPSS Statisticsм (версия 23.0). Распределение признаков на нормальность оценивали согласно критериям Колмогорова–Смирнова и Шапиро–Уилка. В случае с данными, не подчинившимися закону нормального распределения, для их описания использовали медиану измеряемых величин с межквартильным интервалом (Me [Q25; Q75]). При описании данных с нормальным распределением использовали среднее значение и среднеквадратическое отклонение (M±σ). Для качественных данных рассчитывалась доля в виде процентов определяемой величины с указанием стандартного отклонения процентной доли (p±σp%, где p — процентная доля, а σp — стандартное отклонение процентной доли).

Для сравнения непараметрических данных использовали U-тест Манна–Уитни. Для сравнительного анализа номинальных данных использовали хи-квадрат Пирсона. Различия считали статистически значимыми при p <0,05. Для оценки силы взаимосвязи был использован корреляционный анализ Спирмена для непараметрических данных, а также критерий V Крамера для номинальных данных. Интерпретацию значений коэффициента корреляции проводили с использованием шкалы Чеддока (слабая сила связи — 0,1–0,3, умеренная — 0,3–0,5, заметная — 0,5–0,7, высокая — 0,7–0,9, весьма высокая — 0,9–0,99).

Результаты статистического анализа приведены в виде таблиц и рисунков.

РЕЗУЛЬТАТЫ

Объекты (участники) исследования

Материалом для анализа послужили электронные медицинские карты пациентов с патоморфологически подтверждённым диагнозом меланомы кожи в медицинской информационной системе «Медиалог 8.105», которые заносились в электронную таблицу пакета Microsoft Excel. Были сформированы электронные таблицы, включившие следующие параметры запроса: ID пациента, пол, возраст, место проживания, кем направлен, предшествующее лечение, время появления новообразования, его локализация и диаметр, вид биопсии, клинический направляющий диагноз на патоморфологическое исследование и его код по Международной классификации болезней 10-го пересмотра (МКБ-10), дата и патоморфологическое заключение с кодом МКБ-10 и описанием патоморфологического профиля меланомы (melanoma profile).

Основные результаты исследования

Группа атипичных меланом кожи участников исследования, клинический (дерматоскопический) диагноз которых не соответствовал патоморфологическому диагнозу

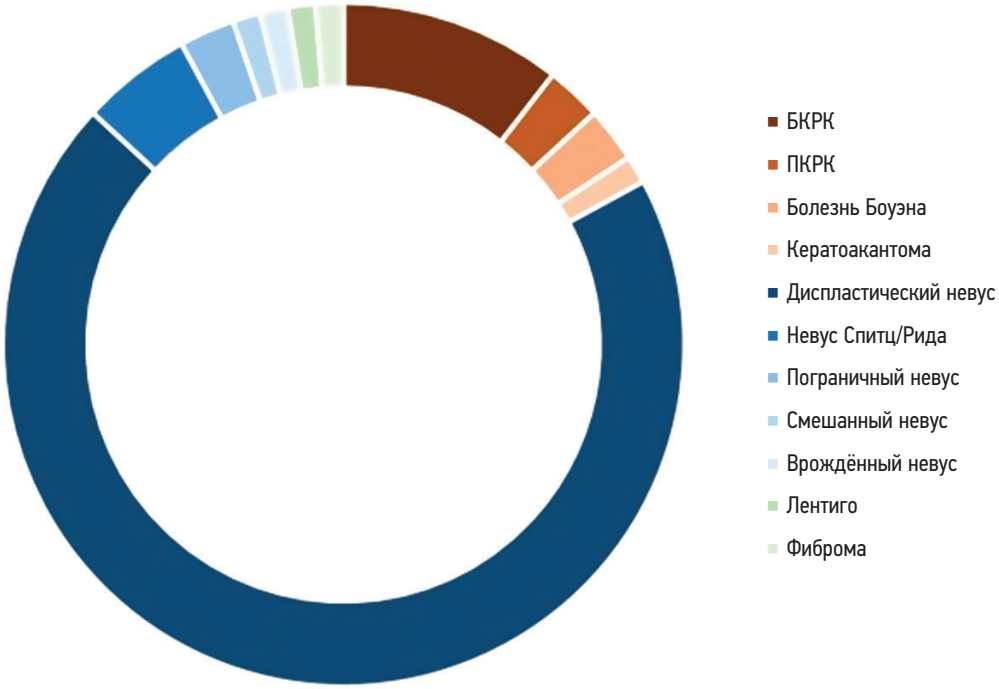

Рис. 2. Направляющие клинические диагнозы. БКРК — базальноклеточный рак кожи; ПКРК — плоскоклеточный рак кожи. [Рисунок авторов].
Fig. 2. Guiding clinical diagnoses. БКРК — basal cell skin cancer; ПКРК — squamous cell skin cancer. [Figure by authors].

«меланома», имела различные направляющие клинические диагнозы (рис. 2).

Тонкие атипичные меланомы в сравнении с типичными меланомами чаще встречались у пациентов молодого возраста, а тонкие типичные меланомы — у людей среднего возраста (40 против 57 лет; p <0,05). Случаи тонкой атипичной меланомы характеризовались чаще меньшим средним диаметром (8 мм против 10 мм), локализацией на туловище (56,8% против 53,4%) и нижних конечностях (32,4% против 13,6%); реже имели асимметричность (83,7% против 100%) и полихромность (70,1% против 89,2%), чаще — ровные границы (27,1% против 8,1%), p <0,05. Для толстой атипичной меланомы реже, по клиническим характеристикам, наблюдались асимметричность (71% против 97,1%) и ровные границы (60% против 14,7), p <0,05 (табл. 1, 2).

У пациентов с тонкими атипичными меланомами реже наблюдались полихромность (81,1% против 100%), атипичная пигментная сеть (67,6% против 94,6%), белые полосы (16,3% против 40,5%), серого/серо-голубого цвета бесструктурная область (54,1% против 78,4%); чаще встречались точечные (27,1% против 5,4%) или клубочковые (13,5% против 0) сосуды. У пациентов с толстыми атипичными меланомами реже наблюдались атипичная пигментная сеть (25% против 79,4%), точки/глобулы по периферии (15% против 41,2%), а также чёрного/тёмно-коричневого/светло-коричневого (75% против 97,1%), серого/серо-голубого (55% против 94,2%) и красного/розового (65% против 88,2%) цвета бесструктурные области; p <0,05 (см. табл. 1, 2).

ОБСУЖДЕНИЕ

В нашем исследовании впервые проанализированы различные по толщине Бреслоу атипичные меланомы, которые были отобраны по несоответствию направляющего и морфологического диагнозов.

В исследованных случаях клинически наиболее распространённым местом атипичных меланом было туловище (59%), как описано ранее для типичных меланом [3, 4], и нижние конечности (30,8%). Интересно, что большинство атипичных поражений имели относительно меньший диаметр (<10 мм) и меньшую толщину по Бреслоу. Большинство поражений были пигментными, демонстрировали различную степень дисхромии, но в половине случаев имели монохромность. Напротив, в контрольной группе в большинстве случаев размер меланомы превышал 10 мм, а полихромность присутствовала в 100% случаев.

Согласно литературным данным, при меланомах <0,8 мм чаще наблюдают пигментную сеть, а меланомы ≥0,8 мм чаще имеют атипичные сосуды и синие/серые бесструктурные области [5–7], что противоречит полученным нами данным.

В случаях толстой меланомы белые полосы встречаются чаще по сравнению с другими стадиями, что сопоставимо с данными других исследований [8], но в нашем исследовании преимущественно в случаях атипичной меланомы белые полосы встречались реже по сравнению с типичной меланомой.

В ряде работ показано, что атипичные сосуды редко встречаются в тонких меланомах [5–7, 9]. В нашем

Таблица 1. Характеристика обеих групп (тонкая меланома <0,8 мм)

Table 1. Characteristics of both groups (thin melanoma <0.8 mm)

Параметр	Признак	Атипичная меланома	Типичная меланома	*p*	Оценка силы взаимосвязи
Пол	муж.	12 (32,4±7,7%)	13 (35,1±7,6%)	0,806[2]	0,029*
	жен.	25 (67,6±7,7%)	24 (64,9±7,6%)		
Возраст, лет		40 [37,5; 55,5]	57 [44; 71]	**0,000[1]**	**0,414****
Толщина по Бреслоу, мм		0,41 [0,3; 0,69]	0,45 [0,32; 0,55]	0,963[1]	0,046**
Диаметр, мм		8 [5; 9]	12 [9; 17]	**0,000[1]**	**0,509****
Локализация	голова/шея	2 (8,1±4,5%)	4 (10,8±5,1%)	**0,044[2]**	0,331*
	туловище	21 (56,8±8,1%)	19 (53,4±8,2%)		
	верхние конечности	2 (8,1±4,5%)	9 (22,2±6,8%)		
	нижние конечности	12 (32,4±7,7%)	5 (13,6±5,6%)		
Клинические признаки					
Асимметричность		31 (83,7±6,1%)	37 (100±0%)	0,011[2]	0,297*
Морфология	пятно	16 (44,2±8,1%)	22 (59,5±8,1%)	0,163[2]	0,162*
	узел	21 (56,8±8,1%)	15 (40,5±8,1%)		
Полихромность, ⩾2 цветов		26 (70,1±7,5%)	33 (89,2±5,1%)	**0,043[2]**	**0,235***
Границы (ровные)		10 (27,1±7,3%)	3 (8,1±4,5%)	**0,032[2]**	**0,249***
Поверхность (однородная)		21 (56,8±8,1%)	22 (59,5±8,1%)	0,814[2]	0,027*
Дерматоскопические признаки					
Асимметричность (по 2 осям)		36 (97,3±2,7%)	37 (100±0%)	0,314[2]	0,117*
Полихромность, ⩾2 цветов		30 (81,1±6,4%)	37 (100±0%)	**0,005[2]**	**0,323***
Атипичная пигментная сеть		25 (67,6±7,7%)	35 (94,6±3,7%)	**0,003[2]**	**0,345***
Белые полосы		6 (16,3±6,1%)	15 (40,5±8,1%)	**0,020[2]**	**0,270***
Атипичные точки		26 (70,1±7,5%)	32 (86,4±5,6%)	0,090[2]	0,197*
Атипичные глобулы		25 (67,6±7,7%)	26 (70,2±7,5%)	0,802[2]	0,029*
Серые/чёрные точки		15 (40,5±8,1%)	18 (46,6±8,2%)	0,483[2]	0,082*
Точки/глобулы по периферии		12 (32,4±7,7%)	9 (22,2±6,8%)	0,439[2]	0,090*
Бесструктурная область — цвет чёрный/тёмно-коричневый/светло-коричневый		31 (83,7±6,1%)	37 (100±0%)	0,314[2]	0,117*
Бесструктурная область — цвет серый/серо-голубой		20 (54,1±8,2%)	29 (78,4±6,7%)	**0,027[2]**	**0,257***
Бесструктурная область — цвет красный/розовый		10 (27,1±7,3%)	17 (55,9±8,2%)	0,091[2]	0,197*
Бесструктурная область — цвет белый/депигментация по типу рубца		10 (27,1±7,3%)	17 (55,9±8,2%)	0,091[2]	0,197*
Точечные сосуды		10 (27,1±7,3%)	2 (5,4±3,7%)	**0,012[2]**	**0,293***
Клубочковые сосуды		5 (13,5±5,6%)	0 (0±0%)	**0,021[2]**	**0,269***
Сосуды по типу запятой		1 (2,7±2,7%)	0 (0±0%)	0,314[2]	0,117*
Радиальные сосуды		2 (8,1±4,5%)	0 (0±0%)	0,152[2]	0,167*
Тонкие извитые сосуды		8 (21,6±6,8%)	3 (8,1±4,5%)	0,102[2]	0,190*
Полиморфные сосуды		7 (18,9±6,4%)	3 (8,1±4,5%)	0,174[2]	0,158*

Примечание. Здесь и в табл. 2: * — критерий V Крамера для номинальных данных; ** — корреляционный анализ Спирмена; [1] — U-критерий Манна–Уитни; [2] — критерий хи-квадрат Пирсона. Жирным шрифтом отмечены статистически значимые параметры.

Note. Here and in Table 2: * — Cramer's V test for nominal data; ** — Spearman's correlation analysis; [1] — Mann–Whitney U-test; [2] — Pearson's chi-square test. Statistically significant parameters are marked in bold.

Таблица 2. Характеристика обеих групп (толстая меланома ≥0,8 мм)

Table 2. Characteristics of both groups (thick melanoma ≥0.8 mm)

Параметр	Признак	Атипичная меланома	Типичная меланома	*p*	Оценка силы взаимосвязи
Пол	муж	5 (25±9,7%)	11 (32,4±10,2%)	0,568[2]	0,078*
	жен	15 (75±9,7%)	23 (67,6±10,2%)		
Возраст, лет		43 [34,3; 63,5]	51 [42,8; 64]	0,076[1]	0,244**
Толщина по Бреслоу, мм		1,05 [0,90; 5,1]	1,45 [1,1; 2,4]	0,853[1]	0,026**
Диаметр, мм		12,5 [7; 20]	14 [11; 18]	0,349[1]	0,130**
Локализация	голова/шея	3 (15±7,9%)	3 (8,8±4,9%)	0,627[2]	0,180*
	туловище	10 (50±11,2%)	13 (38,2±8,3%)		
	верхние конечности	3 (15±7,9%)	7 (20,6±6,9%)		
	нижние конечности	4 (20±8,6%)	11 (32,4±8,0%)		
Клинические признаки					
Асимметричность		14 (71±10,1%)	33 (97,1±2,9%)	**0,004[2]**	**0,389***
Морфология	пятно	5 (25±9,7%)	11 (32,4±8,0%)	0,568[2]	0,078*
	узел	15 (75±9,7%)	23 (67,6±8,0%)		
Полихромность, ≥2 цветов		13 (65±10,7%)	28 (82,3±6,5%)	0,150[2]	0,196*
Границы (ровные)		12 (60±10,9%)	5 (14,7±6,1%)	**0,001[2]**	**0,471***
Поверхность (однородная)		5 (25±9,7%)	5 (14,7±6,1%)	0,347[2]	0,128*
Дерматоскопические признаки					
Асимметричность (по 2 осям)		20 (100±0%)	34 (100±0%)	-	-
Полихромность, ≥2 цветов		18 (90±6,7%)	34 (100±0%)	0,060[2]	0,256*
Атипичная пигментная сеть		5 (25±9,7%)	27 (79,4±6,9%)	**0,000[2]**	**0,535***
Белые полосы		10 (50±11,1%)	24 (70,6±7,8%)	0,130[2]	0,206*
Атипичные точки		12 (60±10,9%)	25 (73,5±7,6%)	0,301[2]	0,141*
Атипичные глобулы		13 (65±10,7%)	27 (79,4±6,9%)	0,243[2]	0,159*
Серые/чёрные точки		7 (35±10,7%)	17 (50±8,6%)	0,284[2]	0,146*
Точки/глобулы по периферии		3 (15±7,9%)	14 (41,2±8,4%)	0,045[2]	0,272*
Бесструктурная область — цвет чёрный/тёмно-коричневый/светло-коричневый		15 (75±9,7%)	33 (97,1±2,9%)	**0,013[2]**	**0,339***
Бесструктурная область — цвет серый/серо-голубой		11 (55±11,1%)	32 (94,2±4,0%)	**0,001[2]**	**0,469***
Бесструктурная область — цвет красный/розовый		13 (65±10,7%)	30 (88,2±5,5%)	**0,041[2]**	**0,279***
Бесструктурная область — цвет белый/депигментация по типу рубца		9 (45±11,1%)	13 (38,2±8,3%)	0,625[2]	0,066*
Точечные сосуды		11 (55±11,1%)	20 (58,8±8,4%)	0,784[2]	0,037*
Клубочковые сосуды		8 (40±10,9%)	13 (38,2±8,3%)	0,898[2]	0,017*
Сосуды по типу запятой		1 (5±4,9%)	1 (2,9±2,9%)	0,699[2]	0,053*
Радиальные сосуды		0 (0±0%)	2 (5,8±4,0%)	0,269[2]	0,150*
Тонкие извитые сосуды		8 (40±10,9%)	16 (47,1±8,6%)	0,614[2]	0,069*
Полиморфные сосуды		10 (50±11,1%)	19 (55,9±8,5%)	0,675[2]	0,057*

исследовании менее чем в 25% случаев тонких атипичных меланом встречались различные атипичные сосуды, и наоборот, атипичные сосуды чаще встречались в типичных меланомах.

ЗАКЛЮЧЕНИЕ

В результате анализа клинических и дерматоскопических признаков для атипичной меланомы в зависимости от её толщины сформулирован комплекс характерных признаков, который может быть использован в пошаговом алгоритме диагностики новообразований кожи. Атипичные формы должны рассматриваться на этапе исключения доброкачественных новообразований с целью принятия решения об объёме инвазивного диагностического вмешательства и дальнейшей тактике ведения пациентов.

ДОПОЛНИТЕЛЬНАЯ ИНФОРМАЦИЯ

Вклад авторов. В.А. Сайфуллина — дизайн исследования, сбор и обработка материала, написание рукописи, анализ данных; О.Е. Гаранина — дизайн исследования, сбор и обработка материала, редактирование статьи; И.А. Клеменова — дизайн исследования, сбор и обработка материала; К.А. Ускова, А.М. Миронычева — сбор и обработка материала; А.П. Сайфуллин — статистическая обработка данных; И.Л. Шливко — курация проекта, дизайн исследования, сбор и обработка материала, редактирование статьи. Все авторы одобрили рукопись (версию для публикации), а также согласились нести ответственность за все аспекты работы, гарантируя надлежащее рассмотрение и решение вопросов, связанных с точностью и добросовестностью любой её части.

Этическая экспертиза. Исследование одобрено локальным этическим комитетом ФГБОУ ВО ПИМУ Минздрава России (выписка протокола № 8 от 12.07.2024).

Источники финансирования. Отсутствуют.

Раскрытие интересов. Авторы заявляют об отсутствии отношений, деятельности и интересов за последние три года, связанных с третьими лицами (коммерческими и некоммерческими), интересы которых могут быть затронуты содержанием статьи.

Оригинальность. При создании настоящей работы авторы не использовали ранее опубликованные сведения (текст, иллюстрации, данные).

Доступ к данным. Все данные, полученные в настоящем исследовании, доступны в статье.

Генеративный искусственный интеллект. При создании настоящей статьи технологии генеративного искусственного интеллекта не использовали.

Рассмотрение и рецензирование. Настоящая работа подана в журнал в инициативном порядке и рассмотрена по обычной процедуре. В рецензировании участвовали два внешних рецензента и научный редактор издания.

ADDITIONAL INFORMATION

Author contributions. V.A. Saifullina — designed the study, collection and processing of data, wrote the manuscript with input from all authors, analyzed data; O.E. Garanina — designed the study, collection and processing of data, article editing; I.A. Klemenova — designed the study, collection and processing of data; K.A. Uskova, A.M. Mironycheva — collection and processing of data; A.P. Saifullin — statistical data processing; I.L. Shlivko — oversaw the project, designed the study, collection and processing of data, article editing. Thereby, all authors provided approval of the version to be published and agree to be accountable for all aspects of the work in ensuring that questions related to the accuracy or integrity of any part of the work are appropriately investigated and resolved.

Ethics approval. The study was approved by the independent local ethical committee of FGBOU VO PIMU of the Ministry of Health of Russia (protocol No. 8 of 12.07.2024).

Funding sources. No funding.

Disclosure of interests. The authors have no relationships, activities or interests for the last three years related with for-profit or not-for-profit third parties whose interests may be affected by the content of the article.

Statement of originality. The authors did not utilize previously published information (text, illustrations, data) in conducting the research and creating this paper.

Data availability statement. All data obtained in the present study are available in the article.

Generative AI. Generative AI technologies were not used for this article creation.

Provenance and peer-review. This paper was submitted to the journal on an initiative basis and reviewed according to the usual procedure. Two external reviewers and the scientific editor of the publication participated in the review.

СПИСОК ЛИТЕРАТУРЫ | REFERENCES

1. Okhovat JP, Beaulieu D, Tsao H, et al. The first 30 years of the American Academy of Dermatology skin cancer screening program: 1985–2014. *J Am Acad Dermatol.* 2018;79(5):884–891.e3. doi: 10.1016/j.jaad.2018.05.1242

2. Lallas A, Longo C, Manfredini M, et al. Accuracy of dermoscopic criteria for the diagnosis of melanoma in situ. *JAMA Dermatol.* 2018;154(4):414–419. doi: 10.1001/jamadermatol.2017.6447

3. Tamai I, Ohashi R, Nezu JI, et al. Molecular and functional characterization of organic cation/carnitine transporter family in mice. *J Biol Chem.* 2000;275(51):40064–40072. doi: 10.1074/jbc.M005340200

4. Steding-Jessen M, Hölmich LR, Chakera AH, et al. Thin or early melanoma, risk factors and associated mortality. *Dan Med J.* 2022;69(9):A01220020.

5. Lorentzen HF, Weismann K, Larsen FG. Dermatoscopic prediction of melanoma thickness using latent trait analysis and likelihood ratios. *Acta Derm Venereol.* 2001;81(1):38–41. doi: 10.1080/000155501750208173

6. Argenziano G, Fabbrocini G, Carli P, et al. Clinical and dermatoscopic criteria for the preoperative evaluation of cutaneous melanoma thickness. *J Am Acad Dermatol.* 1999;40(1):61–68. doi: 10.1016/s0190-9622(99)70528-1

7. Argenziano G, Fabbrocini G, Carli P, et al. Epiluminescence microscopy: Criteria of cutaneous melanoma progression. *J Am Acad Dermatol.* 1997;37(1):68–74. doi: 10.1016/s0190-9622(97)70213-5

8. Reiter O, Kurtansky N, Nanda JK, et al. The differences in clinical and dermoscopic features between in situ and invasive nevus-associated melanomas and de novo melanomas. *J Eur Acad Dermatol Venereol.* 2021;35(5):1111–1118. doi: 10.1111/jdv.17133

9. Hayashi K, Koga H, Uhara H, Saida T. High-frequency 30-MHz sonography in preoperative assessment of tumor thickness of primary melanoma: Usefulness in determination of surgical margin and indication for sentinel lymph node biopsy. *Int J Clin Oncol.* 2009;14(5):426–430. doi: 10.1007/s10147-009-0894-3

ОБ АВТОРАХ

*** Сайфуллина Виктория Алексеевна;**
адрес: Россия, 603000, Нижний Новгород, ул. Семашко, д. 22;
ORCID: 0000-0002-1502-5505;
eLibrary SPIN: 2929-3469;
e-mail: dr.saifullina@gmail.com

Гаранина Оксана Евгеньевна, д-р мед. наук, доцент;
ORCID: 0000-0002-7326-7553;
eLibrary SPIN: 6758-5913;
e-mail: oksanachekalkina@yandex.ru

Клеменова Ирина Александровна, д-р мед. наук, профессор;
ORCID: 0000-0003-1042-8425;
eLibrary SPIN: 8119-2480;
e-mail: iklemenova@mail.ru

Ускова Ксения Александровна, канд. мед. наук;
ORCID: 0000-0002-1000-9848;
eLibrary SPIN: 1408-3490;
e-mail: k_balyasova@bk.ru

Миронычева Анна Михайловна;
ORCID: 0000-0002-7535-3025;
eLibrary SPIN: 3431-7447;
e-mail: mironychevann@gmail.com

Сайфуллин Александр Петрович;
ORCID: 0000-0003-0108-398X;
eLibrary SPIN: 5698-5841;
e-mail: sayfullin-a.p@mail.ru

Шливко Ирена Леонидовна, д-р мед. наук;
ORCID: 0000-0001-7253-7091;
eLibrary SPIN: 8301-4815;
e-mail: irshlivko@gmail.com

AUTHORS' INFO

*** Victoria A. Saifullina,** MD;
address: 22 Semashko st, Nizhny Novgorod, Russia, 603000;
ORCID: 0000-0002-1502-5505;
eLibrary SPIN: 2929-3469;
e-mail: dr.saifullina@gmail.com

Oksana E. Garanina, MD, Dr. Sci. (Medicine), Assistant Professor;
ORCID: 0000-0002-7326-7553;
eLibrary SPIN: 6758-5913;
e-mail: oksanachekalkina@yandex.ru

Irina A. Klemenova, MD, Dr. Sci. (Medicine), Professor;
ORCID: 0000-0003-1042-8425;
eLibrary SPIN: 8119-2480;
e-mail: iklemenova@mail.ru

Ksenia A. Uskova, MD, Cand. Sci. (Medicine);
ORCID: 0000-0002-1000-9848;
eLibrary SPIN: 1408-3490;
e-mail: k_balyasova@bk.ru

Anna M. Myronycheva;
ORCID: 0000-0002-7535-3025;
eLibrary SPIN: 3431-7447;
e-mail: mironychevann@gmail.com

Aleksandr P. Saifullin;
ORCID: 0000-0003-0108-398X;
eLibrary SPIN: 5698-5841;
e-mail: sayfullin-a.p@mail.ru

Irena L. Shlivko, MD, Dr. Sci. (Medicine);
ORCID: 0000-0001-7253-7091;
eLibrary SPIN: 8301-4815;
e-mail: irshlivko@gmail.com

* Автор, ответственный за переписку / Corresponding author