DOI: https://doi.org/10.17816/dv634377

Клинический случай

Тяжёлый случай декальвирующего фолликулита

Н.П. Теплюк, В.Б. Пинегин, В.А. Варшавский, А.А. Брежнева

Первый Московский государственный медицинский университет имени И.М. Сеченова (Сеченовский Университет), Москва, Россия

АННОТАЦИЯ

Декальвирующий фолликулит — трудно поддающийся лечению редкий нейтрофильный дерматоз, поражающий волосистую часть головы и приводящий к стойкому рубцеванию. Патогенез на настоящий момент изучен недостаточно, предполагается влияние антигенов *Staphylococcus aureus*, нарушение микробиома кожи, дефект клеточно-опосредованного иммунитета, дисбаланс провоспалительных цитокинов. Заболевание часто ассоциировано с выраженным снижением качества жизни, ведь кроме значительных внешних проявлений пациент может ощущать болезненность, зуд и жжение в местах высыпаний. Основная проблема заключается в том, что на данный момент нет эффективной терапии декальвирующего фолликулита. Варианты лечения включают системные антибиотики, местные и внутриочаговые кортикостероиды, дапсон, изотретиноин, биологические препараты и фотодинамическую терапию. Сообщалось также о назначении лучевой терапии, трансплантации жировой ткани, применении эксимерного лазера, внутривенных инъекций человеческого иммуноглобулина.

Декальвирующий фолликулит — заболевание, которое требует максимально ранней диагностики, так как его исходом являются стойкая рубцовая атрофия волосяного фолликула, выраженный дискомфорт пациента, постоянное ощущение болезненности и жжения. Необходимо использовать максимально эффективную терапию, менять стратегию лечения, если заболевание продолжает прогрессировать.

Представляем краткий обзор основных методов терапии и клинический случай длительного течения тяжёлого декальвирующего фолликулита, рефрактерного к основным методам лечения.

Ключевые слова: декальвирующий фолликулит; нейтрофильный дерматоз; рубцовая алопеция; секукинумаб; клинический случай.

Как цитировать:

Теплюк Н.П., Пинегин В.Б., Варшавский В.А, Брежнева А.А. Тяжёлый случай декальвирующего фолликулита // Российский журнал кожных и венерических болезней. 2024. Т. 27, № 5. С. 526–537. DOI: https://doi.org/10.17816/dv634377

Рукопись получена: 16.07.2024 **Рукопись одобрена:** 15.09.2024 **Опубликована online:** 25.10.2024

Статья доступна по лицензии CC BY-NC-ND 4.0 International
© Эко-Вектор, 2024

DOI: https://doi.org/10.17816/dv634377

Case report

A case of severe folliculitis decalvans

Natalia P. Teplyuk, Vladimir B. Pinegin, Vladimir A. Varshavsky, Anna A. Brezhneva

I.M. Sechenov First Moscow State Medical University (Sechenov University), Moscow, Russia

ABSTRACT

Folliculitis decalvans is a difficult to treat rare neutrophilic dermatosis that affects the scalp and leads to permanent scarring. The pathogenesis is currently not well understood; the influence of *Staphylococcus aureus* antigens, a disorder of the skin microbiome, a defect in cell-mediated immunity, and an imbalance of pro-inflammatory cytokines are assumed. This disease is often associated with a marked decrease in quality of life, because in addition to significant external manifestations, the patient may experience pain, itching and burning in the areas of the rash. The main problem is that there is currently no effective therapy for this disease. Treatment options include systemic antibiotics, topical and intralesional corticosteroids, dapsone, isotretinoin, biologics, and photodynamic therapy. Administration of radiation therapy, adipose tissue transplantation, use of excimer laser, and intravenous injections of human immunoglobulin have also been reported.

Decalving folliculitis is a disease that requires the earliest possible diagnosis, as its outcome is persistent scarring atrophy of the hair follicle, marked discomfort of the patient, constant sensation of soreness and burning. It is necessary to use the most effective therapy, change the treatment strategy if the disease continues to progress.

We present a brief overview of the main methods of therapy and a clinical case of a long course of severe folliculitis decalvans, refractory to the main methods of treatment.

Keywords: folliculitis decalvans; neutrophilic dermatosis; cicatricial alopecia; secukinumab; case report.

To cite this article:
Teplyuk NP, Pinegin VB, Varshavsky VA, Brezhneva AA. A case of severe folliculitis decalvans. *Russian journal of skin and venereal diseases.* 2024;27(5):526–537. DOI: https://doi.org/10.17816/dv634377

Submitted: 16.07.2024 **Accepted:** 15.09.2024 **Published online:** 25.10.2024

ECO•VECTOR

Article can be used under the CC BY-NC-ND 4.0 International License
© Eco-Vector, 2024

АКТУАЛЬНОСТЬ

Декальвирующий фолликулит — редко встречающийся первичный нейтрофильный дерматоз, приводящей к стойкому рубцеванию с полной потерей волосяного аппарата [1]. Заболевание впервые описано французским дерматологом Кенко (Charles-Eugène Quinquaud) в 1888 году [2]. На долю декальвирующего фолликулита приходится 10,5% случаев рубцовой алопеции и 2,8% всех случаев алопеции [3, 4]. В 61,3% случаев основной локализацией очагов является теменная область [5], но в некоторых клинических наблюдениях описано поражение конечностей и туловища в сочетании с кожей скальпа [6]. По данным литературы, декальвирующий фолликулит чаще встречается у лиц молодого и среднего возраста и слегка преобладает у мужского пола [7]. Выявлена связь более тяжёлого течения заболевания с ранним началом в возрасте до 25 лет [1].

Патогенез заболевания на данный момент недостаточно ясен. К предполагаемым причинам относят наследственные иммунные нарушения и стафилококковые суперантигены [8]. Существует мнение, что декальвирующий фолликулит может быть следствием нарушения эпидермального барьера и последующей субэпидермальной инвазии условно-патогенных микроорганизмов или других бактерий транзиторной флоры [9]. Считается, что основной причиной развития патологии является *Staphylococcus aureus*, часто обнаруживаемый в очагах поражения, однако важность его участия остаётся спорной. Колонизация кожи головы *S. aureus* в сочетании с реакцией гиперчувствительности и дефектом клеточно-опосредованного иммунитета, предположительно, вызывает тяжёлую воспалительную реакцию с последующим разрушением волосяных фолликулов [10]. R.M. Trüeb и соавт. [11] сообщают о патогенности бактериальных биоплёнок в нижних отделах устьев волосяных фолликулов кожи головы человека. Микробными антигенами и/или суперантигенами могут активироваться Т-лимфоциты, вызывая высвобождение нескольких провоспалительных (например, интерферона гамма, IFN-γ) и профибротических (например, интерлейкина 4, IL) факторов [12]. Было выявлено влияние врождённого иммунного ответа через инфламмасомы и IL-1β сигнальный путь. Предполагается, что также задействован Th17-иммунный ответ, связанный с местной экспрессией провоспалительных медиаторов, таких как фактор некроза опухоли альфа (tumour necrosis factor alpha, TNF-α) [13].

Диагноз декальвирующего фолликулита основывается на клинических проявлениях, трихоскопии и гистологии [5].

Среди клинических проявлений выделяют перифолликулярную эритему, воспаление, появление атрофии и рубца в области скальпа, образование корок, шелушения, пустул, папул, а также характерных пучков волосяных фолликулов, состоящих из 5–20 стержней [14–16]. Наличие пустул считается маркером тяжести и активности декальвирующего фолликулита [17]. Кроме ярких внешних проявлений, пациенты часто ощущают триходинию, зуд, жжение в области поражения [7]. На основании размеров рубцового очага выделяются следующие стадии: I — менее 2 см, II — 2–5 см, III — более 5 см [18].

Гистопатологическая картина на ранних стадиях включает потерю сальных желёз, интрафолликулярный акантоз, фиброз с поражением фолликулярной воронки. При активном поражении наблюдаются плотный перифолликулярный нейтрофильный инфильтрат, переходящий в лимфоплазмоцитарный инфильтрат, расположенный вблизи дермальной части волосяного фолликула; большее количество пучков волос (политрихия), сросшиеся воронки с выраженным воспалением в верхней части фолликула, фолликулярный гиперкератоз, гиперплазия межфолликулярного эпидермиса, атрофия фолликулярного эпителия, плазматические клетки в инфильтрате, фолликулярные микрокисты, атрофия сальных желёз [13, 19, 20].

К трихоскопическим признакам прогрессирования заболевания относят перифолликулярную эритему, молочно-красные и цвета слоновой кости участки с потерей фолликулярных устьев, фолликулярные пустулы, перифолликулярные геморрагии, желтоватое тубулярное шелушение и жёлтые корочки, тафтинг (пучки волос). С улучшением симптомов заболевания связывают появление хорошо выраженных тонких ветвящихся сосудов. Тяжесть заболевания определяется степенью распространённости рубцового участка алопеции [18, 21].

Описан фенотипический спектр декальвирующего фолликулита и фолликулярного красного плоского лишая (folliculitis decalvans and lichen planopilaris phenotypic spectrum, FDLPPPS), сочетающий клинические, трихоскопические и гистопатологические особенности обоих заболеваний [22, 23].

Декальвирующий фолликулит — одно из самых трудно поддающихся лечению заболеваний кожи скальпа, которое оказывает огромное влияние на жизнь пациента [13, 14, 24]. На данный момент нет ни одной результативной схемы лечения. Часто терапия оказывается неэффективной, что ведёт к дальнейшему прогрессированию заболевания, увеличению площади рубца и, тем самым, всё большему снижению качества жизни пациента [7]. Основной целью терапии является контроль активности заболевания и предотвращения прогрессирования стойкой необратимой рубцовой алопеции [25, 26].

Терапевтические варианты включают системные антибиотики, местные и внутриочаговые кортикостероиды, дапсон, изотретиноин, биологические препараты и фотодинамическую терапию. Сообщалось о различных методах лечения, включая лучевую терапию, трансплантацию жировой ткани, эксимерный лазер, внутривенные инъекции человеческого иммуноглобулина. В наружной терапии используют антисептики, местные кортикостероиды, антибактериальные препараты,

ингибиторы кальциневрина. Изучаются возможности фотодинамической терапии красным светом длинноимпульсного ND:Yag (неодимового) лазера. Совместное использование рифампицина и клиндамицина имеет наилучшие доказательства эффективности: в обзорных исследованиях обнаружено, что данная комбинация является наиболее часто используемым лечением. Многоцентровое ретроспективное исследование показало, что 15 пациентов, получавших 10-недельный курс клиндамицина и рифампицина, достигли самой продолжительной ремиссии заболевания — в среднем 7,2 месяца. Из антибактериальных препаратов используются также доксициклин, миноциклин, азитромицин. Однако в когорте с декальвирующим фолликулитом были показаны значительно более высокие показатели устойчивости к макролидам и тетрациклинам. Несмотря на множество методов лечения декальвирующего фолликулита, часто возникает резистентность к терапии и наблюдается быстрый рецидив после лечения [3, 4, 15, 27–30].

Предполагается, что антибактериальная терапия может быть эффективной для снижения бактериальной нагрузки ниже порога, запускающего врождённый иммунный ответ и воспалительную реакцию, но не может восстановить нормальный состав фолликулярной микробиоты (фолликулярный дисбактериоз). Эта несбалансированная, аномальная микробиота может стать «резервуаром» субэпидермальной патогенной флоры [31]. Наличие бактериальной биоплёнки на границе стержня волоса может объяснить хроническое течение и высокую частоту рецидивов декальвирующего фолликулита даже после длительного системного лечения антибиотиками [11].

Изотретиноин обладает прямым иммуномодулирующим действием, которое может ингибировать миграцию нейтрофилов в кожу, что делает его интересным методом лечения пациентов с декальвирующим фолликулитом. Однако данный метод терапии демонстрирует высокую частоту рецидивов и неэффективности [32].

В последние годы описываются новые варианты лечения, однако уровень доказательности их очень низкий: как правило, это клинические случаи и наблюдения за небольшой когортой пациентов [28].

Всё больше исследований сообщают об эффективности фотодинамической терапии декальвирующего фолликулита. Положительные результаты могут быть связаны с антибактериальным и иммуномодулирующим действием фотодинамической терапии [26]. Фотодинамическая терапия красным светом привела к клиническому улучшению у 9 из 10 пациентов, при этом у 6 пациентов наблюдалась ремиссия заболевания [28]. L. Yang и соавт. [29] сообщают, что через 12 месяцев наблюдения после фотодинамической терапии с применением 5-аминолевулиновой кислоты у 9 из 13 пациентов наблюдался хороший контроль без рецидивов, у остальных 4 пациентов развился рецидив. N.J. Collier и соавт. [2] провели успешное лечение 26-летнего мужчины: системная фотодинамическая терапия с применением порфимера натрия и красного света 630 нм (100–140 Дж/см^2) продемонстрировала практически полную ремиссию в течение 25 месяцев после лечения. C. Le Calvé и соавт. [26] сообщили о хороших клинических результатах у 4 пациентов после фотодинамической терапии с использованием метиламинолевулината и текстильного устройства, включающего в себя светоизлучающую ткань.

Ингибиторы TNF-α могут быть перспективным методом лечения при тяжёлых рефрактерных формах декальвирующего фолликулита [13]. Фактор некроза опухоли — цитокин, роль которого как медиатора воспалительных процессов широко описана и который часто встречается при нейтрофильных дерматозах [25]. M. Alhameedy и соавт. [4] сообщают о выраженной ремиссии в течение 3 месяцев после использования адалимумаба у пациентки с длительностью заболевания более 9 лет и безуспешной предыдущей терапией. Показатель дерматологического индекса качества жизни у пациентки уменьшился с 16 до 7 баллов.

Использование биологических препаратов, воздействующих на цитокины врождённой иммунной системы, например TNF, может быть полезно для контроля резистентного к терапии декальвирующего фолликулита. M. Hoy и соавт. [33] описывают клинический случай успешного длительного применения цертолизумаба пэгола у пациента, не ответившего на антибактериальные препараты и изотретиноин.

F.F. Ismail и соавт. [34] представили случай успешной терапии декальвирующего фолликулита секукинумабом после длительного безуспешного лечения циклоспорином и тофацитинибом. Результаты лечения демонстрируют, что секукинумаб может быть потенциальным вариантом при рефрактерном декальвирующем фолликулите, хотя для подтверждения этой теории необходимы более масштабные исследования.

Пероральное применение дапсона может держать под контролем воспалительную активность в течение нескольких месяцев или лет [14].

Описан случай успешного применения амеприласта у пациента с декальвирующим фолликулитом, рефрактерным к остальным видам терапии: полная ремиссия составляла более 25 недель [35].

Имеются данные, что вариантом лечения тяжёлых форм декальвирующего фолликулита может быть циклоспорин [36].

R. Jerjen и соавт. [12] описали 3 случая применения тофацитиниба (селективного ингибитора семейства янускиназ) с достижением ремиссии у 3 пациентов с декальвирующим фолликулитом в течение 9, 16 и 10 месяцев. После самостоятельной отмены препарата рецидив заболевания наблюдался спустя 1, 6 и 22 месяца соответственно.

S. Umar и соавт. [3] сообщают об успешном применении хирургического иссечения очагов и заживлении вторичным натяжением с помощью шовных фиксаторов

высокого натяжения с последующей длительной ремиссией у 5 пациентов с тяжёлой формой декальвирующего фолликулита.

S. Suh и соавт. [37] представили 2 случая рефрактерного декальвирующего фолликулита, у которых для контроля симптомов была успешно применена обогащённая тромбоцитами плазма (PRP). Данные свидетельствуют о том, что активированные тромбоциты могут опосредовать антимикробную активность, генерируя метаболиты кислорода, которые оказывают антибактериальное действие, способствуя активации моноцитов и дендритных клеток.

В небольших неконтролируемых исследованиях сообщалось о длительной ремиссии после постоянного удаления волос с помощью лазерной эпиляции или облучения [3].

S.R. Neri и соавт. [16] описывают случай успешного применения ботулотоксина типа А у пациента с декальвирующим фолликулитом, у которого в анамнезе не было ответа на лечение антибиотиками и кортикостероидами. За состоянием больного непрерывно наблюдали в течение 5 лет — рецидивов заболевания за этот период не отмечено.

M. Tedesco [38] применяла у пациентки трансплантацию жировой ткани в качестве источника стволовых клеток для возобновления роста волос.

A. Melián-Olivera и соавт. [39] описали многообещающий результат местного применения 5% геля дапсон у 14 пациентов. Однако R.M. Trüeb и соавт. [11] сообщают, что соблюдение данных рекомендаций в течение 6 недель привело к ухудшению состояния пациента с активным появлением пустул в области очага.

Декальвирующий фолликулит тяжело поддаётся лечению, довольно часто отмечаются неэффективность терапии и рецидивы заболевания. В то же время клинические проявления оказывают существенное влияние на жизнь пациента. В связи с этим необходимы дальнейшие наблюдения и клинические исследования для улучшения понимания причин развития декальвирующего фолликулита и совершенствования методов терапии.

ОПИСАНИЕ СЛУЧАЯ

О пациенте

Пациентка М., 31 год, поступила в Клинику кожных и венерических болезней имени В.А. Рахманова с жалобами на высыпания на коже волосистой части головы.

Анамнез заболевания. Считает себя больной с 2015 года, когда впервые отметила появление высыпаний на коже волосистой части головы. Обращалась к дерматологам по месту жительства, где был выставлен диагноз себорейного дерматита, однако наружная терапия топическими глюкокортикоидами в комбинации с салициловой кислотой и применение шампуней с дисульфидом селена оказались неэффективными. Затем пациентка некоторое время проживала в Австралии. В связи с последующим появлением рубцовых изменений в области скальпа местными дерматологами впервые клинически был выставлен диагноз декальвирующего фолликулита. Пациентке назначались курсы системной антибактериальной терапии (доксициклин) с положительным временным эффектом.

В 2016 году после возвращения пациентки в Россию дерматологами по месту жительства выставлялся диагноз фолликулита. Пациентка получала цефалексин в дозе 500 мг, по 1 капсуле 3 раза в день, 7 дней; наружно крем Фуцикорт с постепенной отменой, лосьон Каламин. Лечение должного эффекта не оказало.

В 2018 году в связи с неэффективностью предыдущей терапии впервые была проведена диагностическая биопсия кожи с направительными диагнозами: «Дискоидная красная волчанка? Декальвирующий фолликулит? Красный плоский лишай?» Микроскопическое описание: «Эпидермис нормальной толщины, сосочки сглажены. Вакуольная дистрофия клеток мальпигиева слоя. Зернистый слой неравномерный. В верхних отделах дермы наблюдается разрастание молодых коллагеновых волокон, ориентированных параллельно поверхности кожи, среди которых выделяются тонкостенные сосуды, гистиоциты и фибробласты. Волосяные фолликулы отсутствуют на большом протяжении. Вокруг оставшихся волосяных фолликулов и периваскулярно — умеренно выраженные гистиолимфоцитарные инфильтраты с большим количеством нейтрофилов, примесью фибробластов и эозинофилов. Перифолликулярный склероз». Заключение: «Морфологическая картина с учётом клинических данных в большей степени соответствует декальвирующему фолликулиту».

С февраля 2018 года пациентка в течение 6 месяцев принимала изотретиноин (Акнекутан) в дозе 32 мг/сут. Наружная терапия включала крем Акридерм и лосьон Квилиб. Проводились внутриочаговые введения бетаметазона (Дипроспан). Положительной динамики на фоне лечения пациентка не отмечала, размер очага продолжал прогрессировать.

В мае 2019 года к терапии был добавлен пеницилламин (Купренил) в дозе 500 мг 2 раза в сутки в течение месяца — без эффекта.

В июле 2019 года рекомендован курс миноциклина (Минолексин) по 100 мг 2 раза в сутки в течение 1 месяца; наружно применялись мазь Дермовейт и шампунь Псорилом. Терапия приносила лишь умеренный эффект.

Кроме того, в частной клинике пациентке проводился курс лазерного лечения, после чего пациентка отмечала временное улучшение, регресс корок, однако выписки, какая именно терапия использовалась, не сохранилось.

Проводимое лечение приводило лишь к коротким периодам снижения активности заболевания, площадь рубца постепенно прогрессировала. Дискомфорта в месте высыпаний за всё время болезни пациентка не отмечала.

В марте 2024 года пациентка обратилась в частную клинику с жалобами на дальнейшее прогрессирование

очага, усиление шелушения и увеличение корок: назначен доксициклин в дозе 100 мг 2 раза в сутки в течение месяца; наружно применялся Белогент (гентамицин + бетаметазон) и сульсеновая паста 2% (селена сульфид). Терапия должного эффекта не оказала. В связи с дальнейшим распространением кожного процесса и торпидностью к проводимому лечению пациентка была направлена на консультацию в Клинику кожных и венерических болезней имени В.А. Рахманова.

22.04.2024 проведена повторная биопсия кожи: в препаратах кожи эпидермис со сглаженными сосочками, дермоэпидермальный стык не выражен, очаг петрификации, кистозное расширение атрофированных волосяных фолликулов, мелкие лимфоцитарные инфильтраты. Заключение: «Морфология укладывается в фолликулит».

Пациентка госпитализирована в клинику для дообследования и проведения терапии.

Результаты физикального, лабораторного и инструментального исследования

Локальный статус. Кожный процесс хронического подостровоспалительного характера. Локализуется на коже теменной области волосистой части головы. Представлен очагом рубцовой атрофии бледно-розового цвета с участками цвета слоновой кожи размером до 12 см в длину и 5 см в толщину с неровными границами. В центральной части единичные сохранившиеся пучки волос с перифолликулярной гиперемией. По периферии на эритематозном фоне расположены множественные фолликулярные папулёзные и единичные пустулёзные элементы; определяются пучки волос (тафтинг) с перифолликулярным шелушением и муфтами в области стержней, серовато-жёлтые чешуйки и корки (рис. 1) . Субъективных ощущений нет. Кожа вне очагов розовой окраски. Тургор и эластичность соответствуют возрасту. Слизистые оболочки не поражены. Дермографизм красный, нестойкий. Лимфатические узлы не увеличены.

Дерматоскопия. Визуализируются перифолликулярная эритема, тонкие ветвящиеся сосуды, перифолликулярное шелушение с перифолликулярными муфтами, пучки волос по 5–10 стержней, белые очаги атрофии (рис. 2) .

Общий анализ крови (23.04.2024): гематокрит (HCT) 39%; гемоглобин (HGB) 126 г/л; среднее содержание гемоглобина в одном эритроците (MCH) 31 пг; средняя концентрация гемоглобина в эритроците (MCHC) 326 г/л; средний объём эритроцитов (MCV) 94 фл; тромбоциты в общем анализе крови (PLT) 312×10^9/л; ширина распределения тромбоцитов по объёму 10,3 фл; эритроциты (RBC) $4{,}12\times10^{12}$/л; эритроцитарный коэффициент (RDW) 13%; лейкоциты (WBC) $4{,}56\times10^9$/л; базофилы (%) 1,1%; базофилы (#) $0{,}05\times10^9$/л; лимфоциты (#) $1{,}88\times10^9$/л; лимфоциты (%) 41,2%; моноциты (#) $0{,}41\times10^9$/л; моноциты (%) 9%; нейтрофилы (#) $2{,}06\times10^9$/л; нейтрофилы (%) 45,2%; скорость оседания эритроцитов (СОЭ по Вестергрену) 16 мм/ч;

Рис. 1. Кожный процесс до начала терапии (22.04.2024): в центре — очаг рубцовой атрофии цвета слоновой кости, по периферии — очаги гиперемии, перифолликулярное шелушение, пучки волос (тафтинг).
Fig. 1. Skin process before therapy (22.04.2024): in the center — there is an ivory colored focus of cicatricial atrophy, along the periphery — there are foci of hyperemia, perifollicular peeling, hair tufts (tufted).

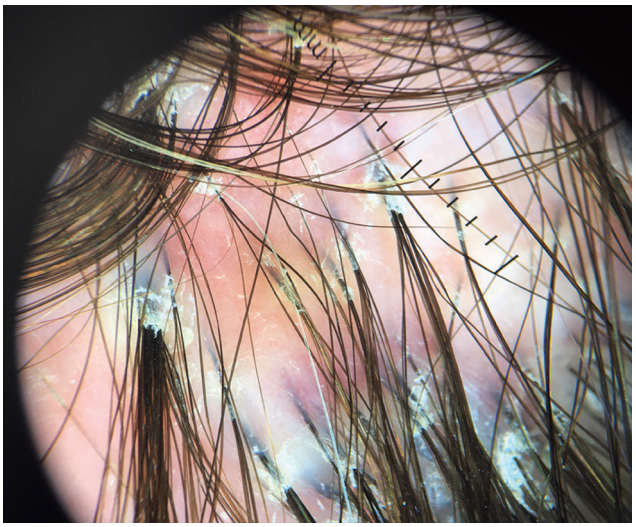

Рис. 2. Дерматоскопия до начала терапии: перифолликулярная эритема, тонкие ветвящиеся сосуды, перифолликулярное шелушение с перифолликулярными муфтами, пучки волос по 5–10 стержней, белые очаги атрофии.
Fig. 2. Dermoscopy before the start of therapy: perifollicular erythema, thin branching vessels, perifollicular peeling with perifollicular couplings, tufts of 5–10 hairs, white foci of atrophy.

цветовой показатель 0,92; эозинофилы (#) $0{,}16\times10^9$/л; эозинофилы (%) 3%.

Биохимический анализ крови (23.04.2024): аланинаминотрансфераза (АЛТ) 15 ед/л; альбумин 43,4 г/л; альфа-амилаза 84,2 ед/л; аспартатаминотрасфераза (АСТ) 22 ед/л; билирубин общий 9,3 мкмоль/л; билирубин непрямой 7,6 мкмоль/л; билирубин прямой 1,7 мкмоль/л; гамма-глутамилтрансфераза 20 ед/л; глюкоза 5,15 ммоль/л; железо 30,4 мкмоль/л; калий 4,7 ммоль/л; кальций 2,39 ммоль/л; креатинин 82 мкмоль/л; липопротеины высокой плотности 1,34 ммоль/л; мочевая кислота 256 мкмоль/л; мочевина 3,54 ммоль/л; натрий 139,7 ммоль/л; общий белок 74 г/л; С-реактивный белок (СРБ) 0,8 мг/л; ревматоидный фактор (РФ) 4,6 ед/мл; триглицериды 1,12 ммоль/л; холестерин 4,5 ммоль/л; фосфор 1,21 ммоль/л; хлор 104 ммоль/л; креатинкиназа 130 ед/л; лактатдегидрогеназа (ЛДГ) 181 ед/л; щелочная фосфатаза (ЩФ) 45 ед/л; антистрептолизин-О 729 ед/мл (норма 0–200 ед/мл).

Коагулограмма (23.04.2024): протромбин по Квику (%) 93%; активированное частичное тромбопластиновое время (АЧТВ) 1,1; международное нормализованное отношение (МНО) 1,05; фибриноген 2,36 г/л; протромбиновое время 11,5.

Гистологическое исследование операционного материала (26.04.2024): в препаратах кожи эпидермис со сглаженными сосочками, дермоэпидермальный стык не выражен, очаг петрификации, кистозное расширение атрофированных волосяных фолликулов, преобладает нейтрофильный инфильтрат с небольшой примесью лимфоцитов, отёк, вакуолизация клеток шиповатого слоя, ангиоматоз (рис. 3). Заключение: «Морфология укладывается в декальвирующий фолликулит».

Диагноз

На основании клинико-морфологической картины заболевания, данных анамнеза и характера течения заболевания, данных гистологического исследования выставлен диагноз: «Декальвирующий фолликулит Кенко».

Лечение

С 22.04.2024 пациентке назначено комплексное лечение, включающее клиндамицин в дозе 150 мг, 2 капсулы 2 раза в сутки; рифампицин по 150 мг, 2 капсулы 2 раза в сутки; флуконазол по 150 мг, 1 капсула 1 раз в 3 дня; местно Тридерм мазь 2 раза в сутки. (Пациентка не принимала рифампицин в связи с отсутствием препарата в аптеках).

С 22.05.2024 в связи с недостаточной эффективностью рекомендована смена терапии на миноциклин в дозе 50 мг 2 раза в сутки в течение 2 недель; дапсон по 100 мг/сут; внутриочаговое введение глюкокортикоидов.

Проведено внутриочаговое введение 2 мл триамцинолона ацетонида (Кеналог), № 3 (22.05.2024, 29.05.2024, 05.06.2024), затем доза снижена до 1 мл, № 2 (11.06.2024, 20.06.2024).

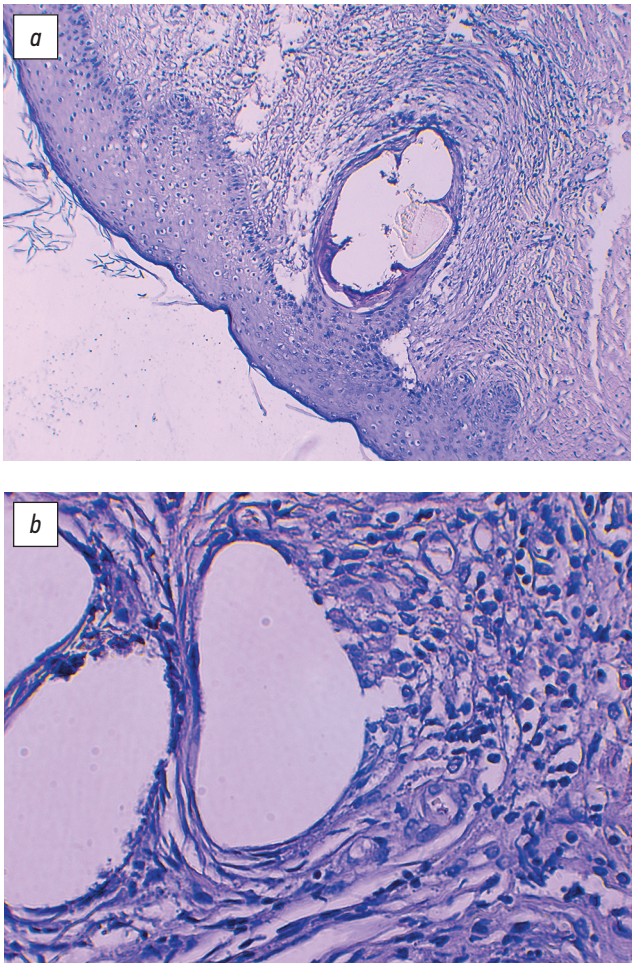

Рис. 3. Гистологический препарат: *a* — эпидермис со сглаженными сосочками, невыраженный дермоэпидермальный стык, очаг петрификации, кистозное расширение атрофированных волосяных фолликулов, нейтрофильный инфильтрат с небольшой примесью лимфоцитов, отёк, вакуолизация клеток шиповатого слоя, ангиоматоз; *b* — гипертрофия сальных желёз, нейтрофильный инфильтрат, лимфоидные клетки.
Fig. 3. Histological preparation: *a* — epidermis with smoothed papillae, unpronounced dermal-epidermal junction, focus of petrification, cystic expansion of atrophied hair follicles, neutrophilic infiltrate with a small admixture of lymphocytes, edema, vacuolization of cells of the spinous layer, angiomatosis; *b* — hypertrophy of the sebaceous glands, neutrophilic infiltrate, lymphoid cells.

Исходы и прогноз

Наблюдался положительный эффект в виде уменьшения гиперемии, полного регресса шелушения и корок в области основного очага (рис. 4–6), однако отмечалось появление новых небольших очагов уплотнения и инфильтрации на коже волосистой части головы, в связи с чем в дальнейшем пациентке планируется терапия препаратом секукинумаб.

ОБСУЖДЕНИЕ

Представлен случай длительного тяжёлого течения девальвирующего фолликулита, рефрактерного к стандартным методам лечения. Данное клиническое

Рис. 4. Кожный процесс во время терапии (29.05.2024): регресс шелушения, уплощение очага.
Fig. 4. Skin process during therapy (29.05.2024): regression of peeling, flattening of the lesion.

Рис. 5. Кожный процесс во время терапии (24.06.2024): регресс шелушения, уплощение очага, уменьшение очагов гиперемии.
Fig. 5. Skin process during therapy (24.06.2024): regression of peeling, flattening of the lesion, reduction of foci of hyperemia.

наблюдение интересно значительной площадью поражения волосистой части головы, ранним началом (в возрасте 22 лет); описан полный клинический путь пациента от начала заболевания, а также опыт применения противомикробного средства дапсон. В анамнезе обращает на себя внимание то, что даже после установления диагноза терапия была нерегулярной, недостаточной по срокам и силе действия, в связи с чем процесс значительно прогрессировал и причинял пациенту выраженный дискомфорт. Системные антибактериальные препараты (доксициклин, миноциклин), системный изотретиноин, топические глюкокортикоидные средства показали недостаточную клиническую эффективность. После присоединения к терапии дапсона и активного курса внутриочагового введения глюкокортикоидных препаратов отмечены значительное уменьшение воспалительного процесса, регресс шелушения, уменьшение плотности рубца. Однако, несмотря на проводимое лечение, появились небольшие очаги в новых зонах, в связи с чем рассматривается назначение

Рис. 6. Дерматоскопия во время терапии: тонкие ветвящиеся сосуды, пучки волос по 5–10 стержней, белые очаги атрофии.
Fig. 6. Dermatoscopy during therapy: thin branching vessels, tufts of hair with 5–10 rods, white foci of atrophy.

DOI: https://doi.org/10.17816/dv634377

секукинумаба — моноклонального антитела, которое селективно связывается и нейтрализует провоспалительный цитокин — интерлейкин 17А. Указанный механизм интересен в плане лечения нейтрофильных дерматозов и может быть полезен в терапии декальвирующего фолликулита, что в настоящий момент активно изучается.

Лечение данного заболевания является довольно сложной задачей, при этом в литературе имеется ограниченное число исследований по теме и единичные описания клинических случаев. Необходимы дальнейшие исследования для понимания тактики ведения пациентов с декальвирующим фолликулитом, своевременной диагностики и усовершенствования методов терапии, основная цель которых — не допустить обширного распространения очага с появлением стойкого рубцового дефекта, купирование боли и зуда, улучшение качества жизни пациента.

ЗАКЛЮЧЕНИЕ

Декальвирующий фолликулит — заболевание, которое требует максимально ранней диагностики, так как его исходом являются стойкая рубцовая атрофия волосяного фолликула, выраженный дискомфорт пациента, постоянное ощущение болезненности и жжения. Необходимо использовать максимально эффективную терапию, менять стратегию лечения, если заболевание продолжает прогрессировать. К сожалению, на данный момент в связи с недостаточным пониманием патогенеза заболевания нет единых клинических рекомендаций, и часто проводимые курсы лечения терпят неудачу. Необходимы дальнейшие клинические исследования для понимания механизмов развития девальвирующего фолликулита и усовершенствования методов терапии.

ДОПОЛНИТЕЛЬНАЯ ИНФОРМАЦИЯ

Источник финансирования. Авторы заявляют об отсутствии внешнего финансирования при подготовке публикации.

Конфликт интересов. Авторы декларируют отсутствие явных и потенциальных конфликтов интересов, связанных с публикацией настоящей статьи.

Вклад авторов. Все авторы подтверждают соответствие своего авторства международным критериям ICMJE (все авторы внесли существенный вклад в разработку концепции, проведение исследования и подготовку статьи, прочли и одобрили финальную версию перед публикацией). Наибольший вклад распределён следующим образом: Н.П. Теплюк — редактирование и внесение существенных правок в статью с целью повышения научной ценности клинического случая; В.Б. Пинегин — редактирование статьи; В.А. Варшавский — анализ гистологического препарата и интерпретация результатов; А.А. Брежнева — сбор и обработка клинического материала, описание клинического случая.

Информированное согласие на публикацию. Пациент добровольно подписал информированное согласие на публикацию персональной медицинской информации в обезличенной форме в журнале «Российский журнал кожных и венерических болезней», а также на передачу электронной копии подписанной формы информированного согласия сотрудникам редакции журнала.

ADDITIONAL INFORMATION

Funding source. This study was not supported by any external sources of funding.

Competing interests. The authors declare that they have no competing interests.

Authors' contribution. All authors made a substantial contribution to the conception of the work, acquisition, analysis, interpretation of data for the work, drafting and revising the work, final approval of the version to be published and agree to be accountable for all aspects of the work. N.P. Teplyuk — editing and making significant edits to the article in order to increase the scientific value of the clinical case; V.B. Pinegin — editing the article; V.A. Varshavsky — analysis of the histological preparation and interpretation of the results; A.A. Brezhneva — collection and processing of clinical material to describe the clinical case.

Consent for publication. The patient voluntarily signed an informed consent for the publication of personal medical information in anonymised form in the Russian Journal of Skin and Venereal Diseases, as well as for the transfer of an electronic copy of the signed informed consent form to the journal's editorial staff.

СПИСОК ЛИТЕРАТУРЫ

1. Miguel-Gómez L., Rodrigues-Barata A.R., Molina-Ruiz A., et al. Folliculitis decalvans: Effectiveness of therapies and prognostic factors in a multicenter series of 60 patients with long-term follow-up [published correction appears in J Am Acad Dermatol. 2019;80(3):834. doi: 10.1016/j.jaad.2018.12.004] // J Am Acad Dermatol. 2018. Vol. 79, N 5. P. 878–883. doi: 10.1016/j.jaad.2018.05.1240

2. Collier N.J., Allan D., Diaz Pesantes F., et al. Systemic photodynamic therapy in folliculitis decalvans // Clin Exp Dermatol. 2018. Vol. 43, N 1. P. 46–49. doi: 10.1111/ced.13238

3. Umar S., Waterman A., Ton D., Shitabata P. Refractory folliculitis decalvans treatment success with a novel surgical excision approach using guarded high-tension sutures // Clin Cosmet Investig Dermatol. 2023. Vol. 16. P. 2381–2390. doi: 10.2147/CCID.S422077

4. Alhameedy M.M., Alsantali A.M. Therapy-recalcitrant folliculitis decalvans controlled successfully with adalimumab // Int J Trichology. 2019. Vol. 11, N 6. P. 241–243. doi: 10.4103/ijt.ijt_92_19

5. Melián-Olivera A., Moreno-Arrones Ó., Burgos-Blasco P., et al. Clinical characterization and treatment response of folliculitis

decalvans lichen planopilaris phenotypic spectrum: A unicentre retrospective series of 31 patients // Acta Derm Venereol. 2024. Vol. 104. P. adv12373. doi: 10.2340/actadv.v104.12373

6. Yang A., Hannaford R., Kossard S. Folliculitis decalvans-like pustular plaques on the limbs sparing the scalp // Australas J Dermatol. 2020. Vol. 61, N 1. P. 54–56. doi: 10.1111/ajd.13178

7. Lin X., Zhou S., Wang X., Zhu X. Aminolevulinic acid photodynamic therapy for folliculitis decalvans: A case report // Dermatol Ther. 2020. Vol. 33, N 3. P. e13358. doi: 10.1111/dth.13358

8. Moreno-Arrones O.M., Del Campo R., Saceda-Corralo D., et al. Folliculitis decalvans microbiologic signature is specific for disease clinical phenotype // J Am Acad Dermatol. 2021. Vol. 85, N 5. P. 1355–1357. doi: 10.1016/j.jaad.2020.10.073

9. Matard B., Donay J.L., Resche-Rigon M., et al. Folliculitis decalvans is characterized by a persistent, abnormal subepidermal microbiota // Exp Dermatol. 2020. Vol. 29, N 3. P. 295–298. doi: 10.1111/exd.13916

10. Peccerillo F., Mandel V.D., Greco M., et al. A headstrong case of folliculitis decalvans: Treatment options and evaluation with dermoscopy, reflectance confocal microscopy and optical coherence tomography // Dermatol Ther. 2020. Vol. 33, N 6. P. e14049. doi: 10.1111/dth.14049

11. Trüeb R.M., Luu N.C., Rezende H.D. Comment on topical dapsone for folliculitis decalvans // Int J Trichology. 2023. Vol. 15, N 3. P. 88–90. doi: 10.4103/ijt.ijt_39_22

12. Jerjen R., Meah N., Trindade de Carvalho L., et al. Folliculitis decalvans responsive to tofacitinib: A case series // Dermatol Ther. 2020. Vol. 33, N 6. P. e13968. doi: 10.1111/dth.13968

13. Dupont A., Eyraud A., Milpied B., et al. Efficacy and safety of tumour necrosis factor-α antagonists for folliculitis decalvans: A retrospective case-series pilot study // Acta Derm Venereol. 2023. Vol. 103. P. adv3713. doi: 10.2340/actadv.v103.3713

14. Wolff H., Fischer T.W., Blume-Peytavi U. The diagnosis and treatment of hair and scalp diseases // Dtsch Arztebl Int. 2016. Vol. 113, N 21. P. 377–386. doi: 10.3238/arztebl.2016.0377

15. Kashikar Y., Saoji V., Madke B., et al. Successful management of folliculitis decalvans // Cureus. 2024. Vol. 16, N 1. P. e52881. doi: 10.7759/cureus.52881

16. Neri S.R., Franzolin M.R., Kalil C.L., et al. Botulinum toxin A as an alternative treatment for folliculitis decalvans // JAAD Case Rep. 2023. Vol. 35. P. 77–79. doi: 10.1016/j.jdcr.2023.02.022

17. Николаева Т.В., Полякова В.С. Декальвирующий фолликулит: обзор литературы и описание клинического случая // Клиническая дерматология и венерология. 2021. Т. 20, № 5. С. 83–88. EDN: KRAAXM doi: 10.17116/klinderma20212005183

18. Tosti A., Asz-Sigall D., Pirmeza R., eds. Hair and scalp treatments: A practical guid. Springer Cham, 2023. 359 p. doi: 10.1007/978-3-030-21555-2

19. Uchiyama M., Harada K., Tobita R., et al. Histopathologic and dermoscopic features of 42 cases of folliculitis decalvans: A case series // J Am Acad Dermatol. 2021. Vol. 85, N 5. P. 1185–1193. doi: 10.1016/j.jaad.2020.03.092

20. Matard B., Cavelier-Balloy B., Reygagne P. Epidermal psoriasiform hyperplasia, an unrecognized sign of folliculitis decalvans: A histological study of 26 patients // J Cutan Pathol. 2017. Vol. 44, N 4. P. 352–357. doi: 10.1111/cup.12892

21. Saceda-Corralo D., Moreno-Arrones O.M., Rodrigues-Barata R., et al. Trichoscopy activity scale for folliculitis decalvans // J Eur Acad Dermatol Venereol. 2020. Vol. 34, N 2. P. e55–e57. doi: 10.1111/jdv.15900

22. Egger A., Stojadinovic O., Miteva M. Folliculitis decalvans and lichen planopilaris phenotypic spectrum: A series of 7 new cases with focus on histopathology // Am J Dermatopathol. 2020. Vol. 42, N 3. P. 173–177. doi: 10.1097/DAD.0000000000001595

23. Ramos P.M., Melo D.F., Lemes L.R., et al. Folliculitis decalvans and lichen planopilaris phenotypic spectrum: Case report of two paediatric cases // J Eur Acad Dermatol Venereol. 2021. Vol. 35, N 10. P. e674–e676. doi: 10.1111/jdv.17379

24. Pindado-Ortega C., Saceda-Corralo D., Miguel-Gómez L., et al. Impact of folliculitis decalvans on quality of life and subjective perception of disease // Skin Appendage Disord. 2018. Vol. 4, N 1. P. 34–36. doi: 10.1159/000478053

25. Ramos J., Silva A.M., António A.M., Alves J. Recalcitrant folliculitis decalvans successfully controlled with adalimumab // An Bras Dermatol. 2024. Vol. 99, N 3. P. 480–482. doi: 10.1016/j.abd.2024.02.001

26. Le Calvé C., Abi-Rached H., Vicentini C., et al. Treatment of folliculitis decalvans by photodynamic therapy using a new light-emitting device: A case series of 4 patients // JAAD Case Rep. 2021. Vol. 17. P. 69–72. doi: 10.1016/j.jdcr.2021.09.026

27. Asfour L., Trautt E., Harries M.J. Folliculitis decalvans in the era of antibiotic resistance: Microbiology and antibiotic sensitivities in a tertiary hair clinic // Int J Trichology. 2020. Vol. 12, N 4. P. 193–194. doi: 10.4103/ijt.ijt_98_20

28. Rambhia P.H., Conic R.R., Murad A., et al. Updates in therapeutics for folliculitis decalvans: A systematic review with evidence-based analysis // J Am Acad Dermatol. 2019. Vol. 80, N 3. P. 794–801.e1. doi: 10.1016/j.jaad.2018.07.050

29. Yang L., Chen J., Tong X., et al. Photodynamic therapy should be considered for the treatment of folliculitis decalvans // Photodiagnosis Photodyn Ther. 2021. Vol. 35. P. 102356. doi: 10.1016/j.pdpdt.2021.102356

30. Neema S., Vendhan S., Vasudevan B., Krishnan L. folliculitis decalvans in father and son — genes, environment or both? // Dermatol Pract Concept. 2023. Vol. 13, N 2. P. e2023100. doi: 10.5826/dpc.1302a100

31. Matard B., Donay J.L., Resche-Rigon M., et al. Folliculitis decalvans is characterized by a persistent, abnormal subepidermal microbiota // Exp Dermatol. 2020. Vol. 29, N 3. P. 295–298. doi: 10.1111/exd.13916

32. Chu S., Michelle L., Ekelem C., et al. Oral isotretinoin for the treatment of dermatologic conditions other than acne: A systematic review and discussion of future directions // Arch Dermatol Res. 2021. Vol. 313, N 6. P. 391–430. doi: 10.1007/s00403-020-02152-4

33. Hoy M., Böhm M. Therapy-refractory folliculitis decalvans treated with certolizumab pegol // Int J Dermatol. 2022. Vol. 61, N 1. P. e26–e28. doi: 10.1111/ijd.15914

34. Ismail F.F., Sinclair R. Successful treatment of refractory folliculitis decalvans with secukinumab // Australas J Dermatol. 2020. Vol. 61, N 2. P. 165–166. doi: 10.1111/ajd.13190

35. Fässler M., Radonjic-Hoesli S., Feldmeyer L., et al. Successful treatment of refractory folliculitis decalvans with apremilast // JAAD Case Rep. 2020. Vol. 6, N 10. P. 1079–1081. doi: 10.1016/j.jdcr.2020.08.019

36. Jerjen R., Meah N., Trindade de Carvalho L., et al. Effective treatment of folliculitis decalvans with cyclosporin: A case

series // Australas J Dermatol. 2021. Vol. 62, N 2. P. e345–e347. doi: 10.1111/ajd.13532
37. Suh S., Nguyen C., Zhao L., Atanaskova Mesinkovska N. The role of platelet-rich plasma therapy in refractory folliculitis decalvans // JAAD Case Rep. 2021. Vol. 12. P. 85–87. doi: 10.1016/j.jdcr.2021.04.008
38. Tedesco M. Adipose tissue transplant in recurrent folliculitis decalvans // Int J Immunopathol Pharmacol. 2018. Vol. 32. P. 2058738418814688. doi: 10.1177/2058738418814688
39. Melián-Olivera A., Burgos-Blasco P., Selda-Enríquez G., et al. Topical dapsone for folliculitis decalvans: A retrospective cohort study // J Am Acad Dermatol. 2022. Vol. 87, N 1. P. 150–151. doi: 10.1016/j.jaad.2021.07.004

REFERENCES

1. Miguel-Gómez L, Rodrigues-Barata AR, Molina-Ruiz A, et al. Folliculitis decalvans: Effectiveness of therapies and prognostic factors in a multicenter series of 60 patients with long-term follow-up [published correction appears in J Am Acad Dermatol. 2019;80(3):834. doi: 10.1016/j.jaad.2018.12.004]. *J Am Acad Dermatol*. 2018;79(5):878–883. doi: 10.1016/j.jaad.2018.05.1240
2. Collier NJ, Allan D, Diaz Pesantes F, et al. Systemic photodynamic therapy in folliculitis decalvans. *Clin Exp Dermatol*. 2018;43(1):46–49. doi: 10.1111/ced.13238
3. Umar S, Waterman A, Ton D, Shitabata P. Refractory folliculitis decalvans treatment success with a novel surgical excision approach using guarded high-tension sutures. *Clin Cosmet Investig Dermatol*. 2023;16:2381–2390. doi: 10.2147/CCID.S422077
4. Alhameedy MM, Alsantali AM. Therapy-recalcitrant folliculitis decalvans controlled successfully with adalimumab. *Int J Trichology*. 2019;11(6):241–243. doi: 10.4103/ijt.ijt_92_19
5. Melián-Olivera A, Moreno-Arrones Ó, Burgos-Blasco P, et al. Clinical characterization and treatment response of folliculitis decalvans lichen planopilaris phenotypic spectrum: A unicentre retrospective series of 31 patients. *Acta Derm Venereol*. 2024;104:adv12373. doi: 10.2340/actadv.v104.12373
6. Yang A, Hannaford R, Kossard S. Folliculitis decalvans-like pustular plaques on the limbs sparing the scalp. *Australas J Dermatol*. 2020;61(1):54–56. doi: 10.1111/ajd.13178
7. Lin X, Zhou S, Wang X, Zhu X. Aminolevulinic acid photodynamic therapy for folliculitis decalvans: A case report. *Dermatol Ther*. 2020;33(3):e13358. doi: 10.1111/dth.13358
8. Moreno-Arrones OM, Del Campo R, Saceda-Corralo D, et al. Folliculitis decalvans microbiologic signature is specific for disease clinical phenotype. *J Am Acad Dermatol*. 2021;85(5):1355–1357. doi: 10.1016/j.jaad.2020.10.073
9. Matard B, Donay JL, Resche-Rigon M, et al. Folliculitis decalvans is characterized by a persistent, abnormal subepidermal microbiota. *Exp Dermatol*. 2020;29(3):295–298. doi: 10.1111/exd.13916
10. Peccerillo F, Mandel VD, Greco M, et al. A headstrong case of folliculitis decalvans: Treatment options and evaluation with dermoscopy, reflectance confocal microscopy and optical coherence tomography. *Dermatol Ther*. 2020;33(6):e14049. doi: 10.1111/dth.14049
11. Trüeb RM, Luu NC, Rezende HD. Comment on topical dapsone for folliculitis decalvans. *Int J Trichology*. 2023;15(3):88–90. doi: 10.4103/ijt.ijt_39_22
12. Jerjen R, Meah N, Trindade de Carvalho L, et al. Folliculitis decalvans responsive to tofacitinib: A case series. *Dermatol Ther*. 2020;33(6):e13968. doi: 10.1111/dth.13968
13. Dupont A, Eyraud A, Milpied B, et al. Efficacy and safety of tumour necrosis factor-α antagonists for folliculitis decalvans: A retrospective case-series pilot study. *Acta Derm Venereol*. 2023;103:adv3713. doi: 10.2340/actadv.v103.3713
14. Wolff H, Fischer TW, Blume-Peytavi U. The diagnosis and treatment of hair and scalp diseases. *Dtsch Arztebl Int*. 2016;113(21):377–386. doi: 10.3238/arztebl.2016.0377
15. Kashikar Y, Saoji V, Madke B, et al. Successful management of folliculitis decalvans. *Cureus*. 2024;16(1):e52881. doi: 10.7759/cureus.52881
16. Neri SR, Franzolin MR, Kalil CL, et al. Botulinum toxin A as an alternative treatment for folliculitis decalvans. *JAAD Case Rep*. 2023;35:77–79. doi: 10.1016/j.jdcr.2023.02.022
17. Nikolaeva TV, Polyakova VS. Decalvating folliculitis: Literature review and case report. *Russ J Clin Dermatol Venereol.* 2021;20(5):83–88. doi: 10.17116/klinderma20212005183
18. Tosti A, Asz-Sigall D, Pirmeza R, eds. *Hair and scalp treatments: A practical guid.* Springer Cham; 2023; 359 p. doi: 10.1007/978-3-030-21555-2
19. Uchiyama M, Harada K, Tobita R, et al. Histopathologic and dermoscopic features of 42 cases of folliculitis decalvans: A case series. *J Am Acad Dermatol*. 2021;85(5):1185–1193. doi: 10.1016/j.jaad.2020.03.092
20. Matard B, Cavelier-Balloy B, Reygagne P. Epidermal psoriasiform hyperplasia, an unrecognized sign of folliculitis decalvans: A histological study of 26 patients. *J Cutan Pathol*. 2017;44(4):352–357. doi: 10.1111/cup.12892
21. Saceda-Corralo D, Moreno-Arrones OM, Rodrigues-Barata R, et al. Trichoscopy activity scale for folliculitis decalvans. *J Eur Acad Dermatol Venereol*. 2020;34(2):e55–e57. doi: 10.1111/jdv.15900
22. Egger A, Stojadinovic O, Miteva M. Folliculitis decalvans and lichen planopilaris phenotypic spectrum: A series of 7 new cases with focus on histopathology. *Am J Dermatopathol*. 2020;42(3):173–177. doi: 10.1097/DAD.0000000000001595
23. Ramos PM, Melo DF, Lemes LR, et al. Folliculitis decalvans and lichen planopilaris phenotypic spectrum: Case report of two paediatric cases. *J Eur Acad Dermatol Venereol*. 2021;35(10):e674–e676. doi: 10.1111/jdv.17379
24. Pindado-Ortega C, Saceda-Corralo D, Miguel-Gómez L, et al. Impact of folliculitis decalvans on quality of life and subjective perception of disease. *Skin Appendage Disord*. 2018;4(1):34–36. doi: 10.1159/000478053
25. Ramos J, Silva AM, António AM, Alves J. Recalcitrant folliculitis decalvans successfully controlled with adalimumab. *An Bras Dermatol.* 2024;99(3):480–482. doi: 10.1016/j.abd.2024.02.001
26. Le Calvé C, Abi-Rached H, Vicentini C, et al. Treatment of folliculitis decalvans by photodynamic therapy using a new light-emitting device: A case series of 4 patients. *JAAD Case Rep*. 2021;17:69–72. doi: 10.1016/j.jdcr.2021.09.026
27. Asfour L, Trautt E, Harries MJ. Folliculitis decalvans in the era of antibiotic resistance: Microbiology and antibiotic sensitivities in a tertiary hair clinic. *Int J Trichology*. 2020;12(4):193–194. doi: 10.4103/ijt.ijt_98_20

28. Rambhia PH, Conic RR, Murad A, et al. Updates in therapeutics for folliculitis decalvans: A systematic review with evidence-based analysis. *J Am Acad Dermatol*. 2019;80(3):794–801.e1. doi: 10.1016/j.jaad.2018.07.050
29. Yang L, Chen J, Tong X, et al. Photodynamic therapy should be considered for the treatment of folliculitis decalvans. *Photodiagnosis Photodyn Ther*. 2021;35:102356. doi: 10.1016/j.pdpdt.2021.102356
30. Neema S, Vendhan S, Vasudevan B, Krishnan L. Folliculitis decalvans in father and son — genes, environment or both? *Dermatol Pract Concept*. 2023;13(2):e2023100. doi: 10.5826/dpc.1302a100
31. Matard B, Donay JL, Resche-Rigon M, et al. Folliculitis decalvans is characterized by a persistent, abnormal subepidermal microbiota. *Exp Dermatol*. 2020;29(3):295–298. doi: 10.1111/exd.13916
32. Chu S, Michelle L, Ekelem C, et al. Oral isotretinoin for the treatment of dermatologic conditions other than acne: A systematic review and discussion of future directions. *Arch Dermatol Res*. 2021;313(6):391–430. doi: 10.1007/s00403-020-02152-4
33. Hoy M, Böhm M. Therapy-refractory folliculitis decalvans treated with certolizumab pegol. *Int J Dermatol*. 2022;61(1):e26–e28. doi: 10.1111/ijd.15914
34. Ismail FF, Sinclair R. Successful treatment of refractory folliculitis decalvans with secukinumab. *Australas J Dermatol*. 2020;61(2):165–166. doi: 10.1111/ajd.13190
35. Fässler M, Radonjic-Hoesli S, Feldmeyer L, et al. Successful treatment of refractory folliculitis decalvans with apremilast. *JAAD Case Rep*. 2020;6(10):1079–1081. doi: 10.1016/j.jdcr.2020.08.019
36. Jerjen R, Meah N, Trindade de Carvalho L, et al. Effective treatment of folliculitis decalvans with cyclosporin: A case series. *Australas J Dermatol*. 2021;62(2):e345–e347. doi: 10.1111/ajd.13532
37. Suh S, Nguyen C, Zhao L, et al. The role of platelet-rich plasma therapy in refractory folliculitis decalvans. *JAAD Case Rep*. 2021;12:85–87. doi: 10.1016/j.jdcr.2021.04.008
38. Tedesco M. Adipose tissue transplant in recurrent folliculitis decalvans. *Int J Immunopathol Pharmacol*. 2018;32:2058738418814688. doi: 10.1177/2058738418814688
39. Melián-Olivera A, Burgos-Blasco P, Selda-Enríquez G, et al. Topical dapsone for folliculitis decalvans: A retrospective cohort study. *J Am Acad Dermatol*. 2022;87(1):150–151. doi: 10.1016/j.jaad.2021.07.004

ОБ АВТОРАХ

*** Брежнева Анна Александровна;**
адрес: Россия, 119991, Москва, ул. Большая Пироговская, д. 4, стр. 1;
ORCID: 0009-0002-2489-1269;
eLibrary SPIN: 2414-7049;
e-mail: anna-brezhneva@mail.ru

Теплюк Наталия Павловна, д-р мед. наук, профессор;
ORCID: 0000-0002-5800-4800;
eLibrary SPIN: 8013-3256;
e-mail: teplyukn@gmail.com

Пинегин Владимир Борисович, канд. мед. наук, доцент;
ORCID: 0000-0002-5159-1440;
eLibrary SPIN: 8699-4206;
e-mail: vbpinegin@gmail.com

Варшавский Владимир Анатольевич, д-р мед. наук, профессор;
ORCID: 0000-0002-5855-3092;
e-mail: vavarsh@gmail.com

* Автор, ответственный за переписку / Corresponding author

AUTHORS' INFO

*** Anna A. Brezhneva,** MD;
address: 4/1 Bolshaya Pirogovskaya street, 119991 Moscow, Russia;
ORCID: 0009-0002-2489-1269;
eLibrary SPIN: 2414-7049;
e-mail: anna-brezhneva@mail.ru

Natalia P. Teplyuk, MD, Dr. Sci. (Medicine), Professor;
ORCID: 0000-0002-5800-4800;
eLibrary SPIN: 8013-3256;
e-mail: teplyukn@gmail.com

Vladimir B. Pinegin, MD, Cand. Sci. (Medicine), Associate Professor;
ORCID: 0000-0002-5159-1440;
eLibrary SPIN: 8699-4206;
e-mail: vbpinegin@gmail.com

Vladimir A. Varshavsky, MD, Dr. Sci. (Medicine), Professor;
ORCID: 0000-0002-5855-3092;
e-mail: vavarsh@gmail.com