DOI: https://doi.org/10.17816/dv625936

Клинический случай

Опыт применения аброцитиниба при атопическом дерматите

Н.Г. Кочергин, А.Х. Абдулридха, К.А. Мызина

Первый Московский государственный медицинский университет имени И.М. Сеченова (Сеченовский Университет), Москва, Россия

АННОТАЦИЯ

Атопический дерматит — аутовоспалительное, генетически детерминированное зудящее заболевание, которое характеризуется длительным рецидивирующим течением и резким снижением качества жизни больного. Атопический дерматит вызывается сложным взаимодействием иммунной дисрегуляции, мутаций эпидермальных генов и мультифакторов среды, которые поражают кожу, вызывая интенсивные зудящие высыпания. Заболевание часто встречается у детей раннего возраста и в дальнейшем имеет возрастные клинические особенности.

В настоящее время лечение атопического дерматита имеет широкий спектр возможностей, среди которых зарегистрированные в Российской Федерации препараты группы малых молекул, предназначенные для больных атопическим дерматитом средней и тяжёлой степени. Представители из группы малых молекул барицитиниб, аброцитиниб и упадацитиниб как ингибиторы янус-киназ в ходе имеющихся клинических исследований уже продемонстрировали хорошую переносимость, безопасность и выраженный клинический эффект у подавляющего большинства больных атопическим дерматитом.

В статье приводится первый клинический опыт применения аброцитиниба у взрослых больных атопическим дерматитом. Интерес представленных клинических случаев заключается в демонстрации высокой клинической эффективности и безопасности моно- и комбинированной терапии ингибитором янус-киназ аброцитинибом. Несмотря на короткий период лечения и наблюдения (4 недели), объективную тяжесть проявлений атопического дерматита (индекс SCORAD >60 баллов) и резкое снижение качества жизни пациентов (индекс DLQI >20 баллов), при дозе препарата 200 мг в день была достигнута редукция клинических показателей, превышающая в целом 60%. За весь период наблюдения каких-либо нежелательных клинических реакций или изменений лабораторных показателей на фоне приёма аброцитиниба не зафиксировано.

Пилотные результаты применения аброцитиниба обнадёживают и дают основания к проведению более продолжительных и масштабных исследований по изучению эффективности препарата с целью его включения в комбинированную терапию больных атопическим дерматитом средней и тяжёлой степени.

Ключевые слова: атопический дерматит; фототерапия; малые молекулы; аброцитиниб; клинический случай.

Как цитировать:
Кочергин Н.Г., Абдулридха А.Х., Мызина К.А. Опыт применения аброцитиниба при атопическом дерматите // Российский журнал кожных и венерических болезней. 2024. Т. 27, № 4. С. 399–408. DOI: https://doi.org/10.17816/dv625936

Рукопись получена: 23.01.2024 **Рукопись одобрена:** 12.07.2024 **Опубликована online:** 25.08.2024

ЭКО • ВЕКТОР

Статья доступна по лицензии CC BY-NC-ND 4.0 International
© Эко-Вектор, 2024

DOI: https://doi.org/10.17816/dv625936

Case report

Experience of abrocitinib in atopic dermatitis

Nikolay G. Kochergin, Ali Hussein Abdulridha, Kristina A. Myzina

I.M. Sechenov First Moscow State Medical University (Sechenov University), Moscow, Russia

ABSTRACT

Atopic dermatitis is an autoinflammatory, genetically determined, itchy disease characterized by a long, relapsing course and a sharp decrease in the patient's quality of life. Atopic dermatitis is caused by a complex interaction of immune dysregulation, epidermal gene mutations, and multi-environmental factors that affect the skin, causing intense itchy rashes. The disease often occurs among young children and subsequently has age-related clinical features.

Currently, the treatment of atopic dermatitis has a wide range of options, including drugs from the group of small molecules recently registered in the Russian Federation. The drugs are intended for patients with moderate to severe atopic dermatitis. Baricitinib, abrocitinib and upadacitinib as Janus kinase inhibitors from the small molecule group have already demonstrated good tolerability, safety and a pronounced clinical effect in the vast majority of patients with atopic dermatitis in available clinical trials.

The first clinical experience with the use of abrocitinib in adult patients with atopic dermatitis is presented. The interest of the presented clinical cases lies in the demonstration of high clinical efficacy and safety of mono- and combination therapy with the Janus kinase inhibitor abrocitinib. Despite the short period of treatment and observation (4 weeks), objective severity of atopic dermatitis manifestations (SCORAD index >60 points) and sharp decrease in the patients' quality of life (DLQI index >20 points), a reduction of clinical parameters exceeding 60% was achieved at a dose of 200 mg daily. During the whole observation period no adverse clinical reactions or changes in laboratory parameters were registered against the background of abrocitinib administration.

The pilot results of abrocitinib use are encouraging and provide grounds for conducting longer and larger-scale studies to investigate the efficacy of the drug for its inclusion in the combination therapy of patients with moderate to severe atopic dermatitis.

Keywords: atopic dermatitis; phototherapy; small molecules; abrocitinib; case report.

To cite this article:
Kochergin NG, Abdulridha AH, Myzina KA. Experience of abrocitinib in atopic dermatitis. *Russian journal of skin and venereal diseases.* 2024;27(4):399–408. DOI: https://doi.org/10.17816/dv625936

Submitted: 23.01.2024 **Accepted:** 12.07.2024 **Published online:** 25.08.2024

ECO•VECTOR

Article can be used under the CC BY-NC-ND 4.0 International License
© Eco-Vector, 2024

АКТУАЛЬНОСТЬ

Атопический дерматит регистрируется в любом возрасте [1], но чаще — в раннем детском: у 50% диагностируется на первом году жизни, у 85% — к пяти годам. Для атопического дерматита характерны выраженный зуд, ксероз и экзематозные поражения кожных покровов [2]. Диагностика заболевания, особенно тех случаев, которые дебютируют у взрослых, представляет определённые сложности [3]. Ведущими диагностическими признаками атопического дерматита являются характерные клиническая картина, локализация и зудящий характер сыпи [4]. Заболевание чаще всего протекает с чередованием периодов ремиссии и обострений. Сильно выраженный зуд при атопическом дерматите приводит к выраженному дискомфорту и значимо снижает качество жизни больных. У пациентов часто обнаруживаются и другие заболевания аллергической природы (коморбидность) [5, 6].

В основе патогенеза атопического дерматита лежат генетическая предрасположенность, эпигенетические регуляции, дефект эпидермального барьера, сдвиги в микробиоме кожи и нарушенный иммунный ответ [6, 7]. По причине генных мутаций, особенно гена белка филаггрина, нарушается барьерная функция эпидермиса и формируется ксероз кожи [8]. Несмотря на то, что главная роль филаггрина заключается в поддержании влажности кожи, его недостаток приводит к развитию атопии через другие механизмы: в частности, нарушаются процессы кератинизации, обусловливающие развитие Th2- и Th17-опосредованных иммунных реакций в организме, что и приводит к развитию атопического дерматита [9, 10]. В некоторых исследованиях показано, что мутации гена белка филаггрина могут обеспечить повышение уровня иммуноглобулина E (immunoglobulin E, IgE), способствуя тем самым запуску атопического марша [11]. Недостаток церамида 1, входящего в состав межклеточного вещества, также может обусловливать развитие атопического дерматита [12].

Описывая механизмы заболевания, невозможно избежать понимания нарушений иммунной регуляции. Предполагается, что, легко проникая через ослабленный эпидермальный барьер, аллергенные и инфекционные триггеры вызывают гипериммунный ответ с выбросом провоспалительных цитокинов, что, в итоге, приводит к развитию клинической картины заболевания. Таким образом, нарушение кожного барьера является основным этапом в патогенезе атопического дерматита [13].

У больных атопическим дерматитом регистрируется уменьшение выработки антимикробных пептидов или изменение их состава, что может быть причиной частого вторичного инфицирования в результате роста условно-патогенной и патогенной флоры [14], поэтому обострения заболевания часто сопровождаются присоединением вторичных инфекций, в первую очередь *Staphylococcus aureus* [15].

За выработку цитокинов ответственны лимфоидные клетки, которые участвуют в регуляции иммунных и неиммунных механизмов в тканях и секретируют провоспалительные цитокины, такие как интерлейкины (interleukin, IL) 4, 5, 9 и 13. Это свидетельствует о том, что врождённые лимфоидные клетки могут инициировать Th2-иммунный ответ, запуская каскад аллергических реакций [16].

В силу всего вышесказанного лечение атопического дерматита должно строиться на системном подходе. Однако важную роль в лечении и профилактике обострений любой степени тяжести играет постоянное наружное применение увлажняющих, липидосберегающих и смягчающих средств, направленных на восстановление кожного барьера и борьбу с ксерозом [17]. В качестве препаратов мощного противовоспалительного действия и первой линии лечения больных атопическим дерматитом применяются наружные глюкокортикоидные средства. Ингибиторы кальциневрина как наружные иммуносупрессоры также хорошо зарекомендовали себя в лечении атопического дерматита и обладают высоким профилем безопасности [18].

Атопический дерматит средней и тяжёлой степени требует системного применения глюкокортикостероидов с учётом ряда их возможных побочных эффектов и тенденции к быстрым рецидивам при прекращении лечения. В случаях присоединения вторичных инфекций возникает необходимость применения антибактериальных препаратов. Альтернативой стероидной терапии являются нестероидные системные иммунодепрессанты, такие как циклоспорин А и метотрексат. Эти препараты обладают определённым профилем токсичности и различными терапевтическими эффектами у разных пациентов, поэтому требуют частого лабораторного мониторинга [19]. Кроме того, в многочисленных исследованиях показана эффективность ряда физиотерапевтических методик — УФБ-311, транскраниальной электростимуляции, общей криотерапии, применение которых в качестве комбинированной терапии больных атопическим дерматитом значительно повышает результаты лечения.

Помимо перечисленных, закреплённых в клинических рекомендациях подходов, в настоящее время в лечении больных атопическим дерматитом постепенно внедряется генно-инженерная биологическая терапия в виде моноклональных антител (ингибитор IL-4 и IL-13 дупилумаб) и препаратов на основе малых молекул как средств, блокирующих сигнальные пути. Эти препараты предназначены для больных атопическим дерматитом средней и тяжёлой степени. Представители из группы малых молекул барицитиниб, аброцитиниб и упадацитиниб как ингибиторы янус-киназ в ходе имеющихся клинических исследований уже показали высокую эффективность при атопическом дерматите [20].

K. Reich и соавт. [21] провели исследование с целью оценки эффективности и безопасности аброцитиниба. Авторы установили, что аброцитиниб в дозе 200 мг в день эффективен и безопасен у взрослых больных атопическим

дерматитом средней и тяжёлой степени. Препарат обладал хорошей переносимостью при приёме в течение 26 недель и обеспечил выраженный клинический эффект у подавляющего большинства больных. T. Bieber и соавт. [22] также показали эффективность аброцитиниба в сравнении с плацебо или дупилумабом при атопическом дерматите.

С целью оценки долгосрочной эффективности препарата аброцитиниб A. Blauvelt и соавт. [23] провели исследование с участием 1233 пациентов, получавших препарат в дозировке 200 мг/сут в течение 12 недель. Затем пациенты были рандомизированы на три группы: аброцитиниб 200 мг, аброцитиниб 100 мг и плацебо (не получали препарат в течение 40 недель). В результате исследования авторы установили, что на фоне приёма аброцитиниба 200 мг обострений атопического дерматита не наблюдается. При отмене препарата у 80% пациентов наблюдался рецидив заболевания. Повторное восстановительное лечение в сочетании с местной терапией атопического дерматита сопровождалось положительным ответом на терапию.

В настоящее время аброцитиниб одобрен Управлением по санитарному надзору за качеством пищевых продуктов и медикаментов США (Food and Drug Administration, FDA) для лечения атопического дерматита средней и тяжёлой степени, устойчивого к лечению другими системными препаратами, у подростков в возрасте 12–17 лет и взрослых [24]. Внесению таких изменений послужили результаты рандомизированного двойного плацебоконтролируемого клинического исследования III фазы JADE TEEN [25]. Предыдущие три исследования III фазы (JADE MONO-1, JADE MONO-2, JADE COMPARE) также характеризовались положительными результатами. Аброцитиниб внесён также в последнюю версию отечественных клинических рекомендаций по лечению атопического дерматита в дозировке 100 мг или 200 мг и рекомендован к назначению в виде монотерапии или в сочетании с местной терапией при средней и тяжёлой степени заболевания, в том числе при рефрактерности к другим стандартным методам лечения [26].

Таким образом, в настоящее время эффективность и безопасность применения малых молекул для лечения атопического дерматита всё ещё остаётся актуальной задачей, так как имеющихся исследований недостаточно для окончательной оценки клинической эффективности препаратов данного класса.

Приводим собственные клинические наблюдения больных атопическим дерматитом, получавших аброцитиниб.

ОПИСАНИЕ СЛУЧАЕВ

Клинический случай 1

О пациенте. Пациент (мужчина) Ч. 1984 года рождения госпитализирован 12.12.2023 в Клинику кожных и венерических болезней имени В.А. Рахманова Сеченовского Университета (ККВБ им. В.А. Рахманова) с жалобами на высыпания, сопровождающиеся зудом, в области локтевых сгибов, шеи, груди. Диагноз при поступлении: «Атопический дерматит».

Из анамнеза. Считает себя больным последние 3–4 года, когда начал отмечать появление упорных воспалительных очагов в паховых областях, в области кистей, ягодиц, тыльных поверхностей стоп. Хотя прежде такие высыпания изредка возникали, они носили кратковременный и слабовыраженный характер без необходимости посещения врача. После проведения фототерапии в медицинском центре было зарегистрировано обострение с поражением кожи груди, спины (I фототип по Фитцпатрику). Впоследствии высыпания распространились на другие участи кожи. Проводилось лечение натрия тиосульфатом, озонированным раствором натрия хлорида, местное применение крема Дермовейт со слабовыраженным положительным эффектом и ремиссией, не превышающей двух месяцев. В 2022 году наблюдался в ККВБ им. В.А. Рахманова: проведена стандартная местная терапия с применением кремов Тетрадерм, Дермовейт и Тридерм с кратковременным эффектом. В дальнейшем неоднократно наблюдался и получал лечение в разных клиниках (дексаметазон, преднизолон, антибиотики, антигистамины, системная кислородо-озоновая терапия), наступающие частичные ремиссии были непродолжительными. При поступлении 12.12.2023 в ККВБ им. В.А. Рахманова физиотерапевтом клиники назначена пробная фототерапия (УФБ-311 нм, 15 секунд), приведшая к обострению кожного процесса в виде увеличения яркости окраски высыпаний, появления шелушения, сухости и усиления зуда.

Из семейного аллергологического анамнеза выявлена пищевая аллергия у матери больного.

Локальный статус при поступлении. Поражение кожи хронического воспалительного характера. Высыпания обильные, островоспалительные, с локализацией на коже подмышечных впадин, шеи, в области локтевых сгибов, груди и живота, представлены диффузными эритематозными очагами с нечёткими границами, различных очертаний, на фоне которых наличествуют множественные папулёзные высыпания, возвышающиеся над уровнем кожи и обильно покрытые корочками. Имеются также точечные и линейные экскориации, неглубокие трещины и точечные эрозии на поверхности с покрытием жёлто-коричневыми корками. На коже в области локтевых сгибов, вокруг шеи отмечаются очаги лихенификации с шелушением на поверхности. Дермографизм на видимо неизменённой коже белый. Субъективно беспокоит сильный зуд в очагах поражения. Оценка показателей степени тяжести атопического дерматита (Scoring Atopic Dermatitis, SCORAD) — 58 баллов, дерматологического индекса качества жизни (Dermatology life Quality Index, DLQI) — 19 баллов (рис. 1).

Результаты клинико-диагностических исследований. Общий анализ крови от 14.12.2023: гемоглобин (Hb) 160 г/л, эритроциты $5{,}39\times10^{12}$/л, тромбоциты 239×10^{9}/л,

Рис. 1. Больной Ч., 39 лет, с атопическим дерматитом. Состояние кожи до лечения: сопровождающиеся зудом высыпания в области локтевых сгибов, груди (*a*) и задней поверхности шеи (*b*).
Fig. 1. Patient Ch., 39 years old, with atopic dermatitis before treatment: itchy rashes on elbows, chest (*a*) and back of neck (*b*).

лейкоциты $9{,}41\times10^9$/л, нейтрофилы 74,8%, лимфоциты 15,6%, моноциты 9%; скорость оседания эритроцитов (СОЭ) 5 мм/ч.

Общий анализ мочи от 14.12.2023: прозрачная, светло-жёлтая, pH 6,5, удельный вес 1,016.

Биохимический анализ крови от 14.12.2023: общий белок 68 г/л, мочевая кислота 394,8 мкмоль/л, холестерин 6,44 ммоль/л, триглицериды 2,72 ммоль/л, билирубин 14,2 мкмоль/л, аспартатаминотрансфераза (АСТ) 15 ЕД/л, аланинаминотрансфераза (АЛТ) 24 ЕД/л, креатинин 102 мкмоль/л, глюкоза 5,44 ммоль/л.

На основании жалоб больного, анамнеза и клинической картины выставлен диагноз атопического дерматита тяжёлой степени.

Лечение. 15.12.2023 с учётом тяжести и распространённости воспалительного процесса, резистентности к проводимой ранее терапии, снижения качества жизни назначена терапия аброцитинибом по схеме 200 мг 1 раз/сут внутрь на протяжении 2 недель.

Исход и результаты последующего наблюдения. После 12 дней приёма препарата (в стационаре) наблюдался значительный регресс кожных проявлений: снижение интенсивности окраски, рассасывание лихенификации, отсутствие шелушения, субъективно зуд купирован. SCORAD 26, DLQI 7. Отмечена хорошая переносимость препарата, без отрицательной динамики в лабораторных показателях. Больной продолжил приём аброцитиниба в амбулаторных условиях в дозировке 100 мг/сут (рис. 2).

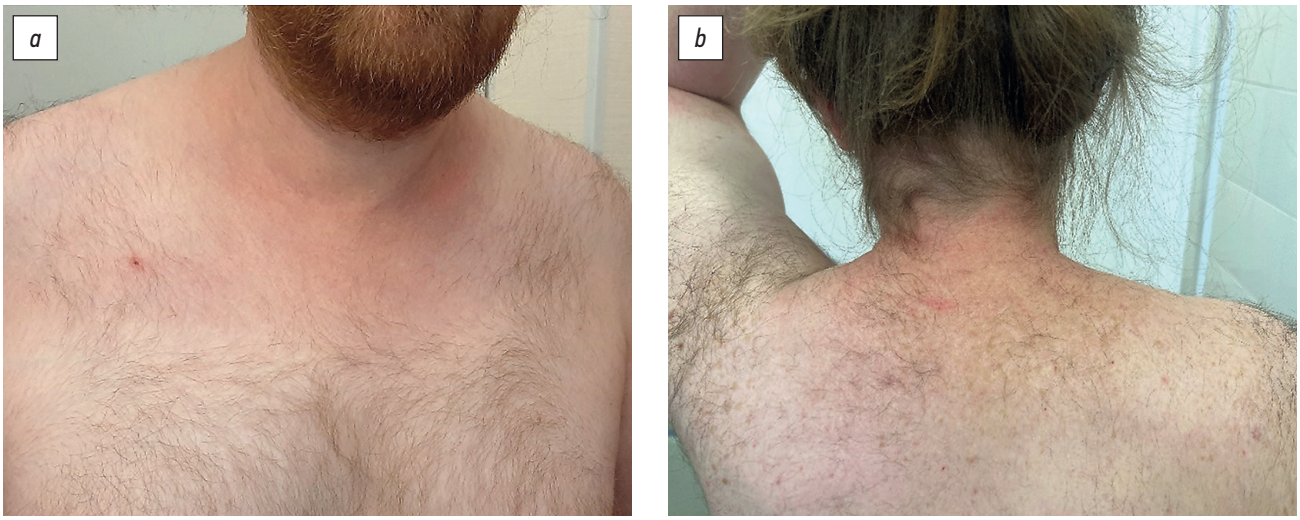

Рис. 2. Больной Ч. через 2 недели лечения аброцитинибом (11.01.2024): значительный регресс кожных проявлений в области груди (*a*) и задней поверхности шеи (*b*).
Fig. 2. Patient Ch. after two weeks of abrocitinib (11.01.2024): significant regression of skin manifestations in the chest (*a*) and posterior neck (*b*).

DOI: https://doi.org/10.17816/dv625936

Клинический случай 2

О пациенте. Пациент П., 43 года, обратился в ККВБ им. В.А. Рахманова с жалобами на зуд, высыпания кожи, плохой сон, нервозность.

Из анамнеза. Со слов матери, болен с рождения, когда на коже лица, в области сгибательных поверхностей верхних и нижних конечностей и шеи начали появляться высыпания, сопровождающиеся зудом. Из семейного анамнез известно, что отец в детстве страдал атопическим дерматитом. На протяжении всего периода заболевания при обострениях самостоятельно использовал различные кортикостероидные средства и супрастин с временным положительным эффектом. Наблюдает улучшение кожного процесса в летние периоды. В 2013 году отметил новые высыпания на коже волосистой части головы. В июле 2023 года отмечал ухудшение заболевания в виде распространения высыпаний по всему телу, включая лицо, в связи с чем 02.11.2023 прошёл дообследование: IgE общий 6540 МЕ/мл. Применение в амбулаторных условиях антигистаминных препаратов и наружных кортикостероидов не приводило к надёжному результату. С учётом торпидности кожного процесса госпитализирован в ККВБ им. В.А. Рахманова для получения комплексного лечения.

Локальный статус при поступлении. Поражение кожи имеет характер хронического воспалительного процесса. Сыпь локализована симметрично, преимущественно на поверхностях локтевых сгибов, в области голеней, шеи, спины. В очагах поражения доминируют элементы сыпи бледно-розового цвета в виде папул плоской округлой формы, диаметром 0,2–0,5 см, местами папулы сливаются, формируя очаги массивной лихенификации. Экскориации, локализованные преимущественно на шее, лице, сгибательных поверхностях локтей, тыльной поверхности кистей, голеней, достигают больших размеров и демонстрируют интенсивность зуда (рис. 3).

Результаты лабораторного исследования. Общеклинические показатели крови и мочи в пределах референсных значений. Уровень общего IgE 6540 МЕ/мл (07.11.2023). Аллергенспецифические IgE — отрицательно. Иммуноферментный анализ на гельминты и простейшие (07.11.2023) — отрицательно. Индекс SCORAD 63 балла, DLQI 21 балл.

На основании жалоб больного, анамнеза жизни и заболевания, отягощённой наследственности, наличия пищевой аллергии в детском возрасте, типичной клинической картины, а также данных лабораторных методов исследования выставлен диагноз атопического дерматита.

Лечение. 07.11.2023 в связи с тяжестью и распространённостью процесса и по результатам консультации врача-физиотерапевта рекомендован курс узкополосной терапии УФБ-311 нм по методике 4-разового облучения в неделю, № 8. Начальная доза УФБ-излучения — 0,1 Дж/см^2. Противопоказаний к лечению не выявлено. Медикаментозная терапия: аброцитиниб по 200 мг 1 раз/день, № 14, затем по 100 мг 1 таблетка 1 раз/день, № 14; лоратадин по 10 мг 1 таблетка 2 раза/день; омепразол по 20 мг 1 капсула/день за 30 минут до еды; азитромицин в дозе 500 мг 1 таблетка 1 раз/день; флуконазол по 150 мг 1 капсула 1 раз в 3 дня.

Исход и результаты последующего наблюдения. На фоне проводимой комплексной терапии через 3 недели констатирована положительная динамика кожного процесса в виде значительного уменьшения яркости эритемы, шелушения, экскориаций. Отмечается регресс большей части высыпаний, зуд практически полностью купирован. Лечение переносилось без побочных эффектов

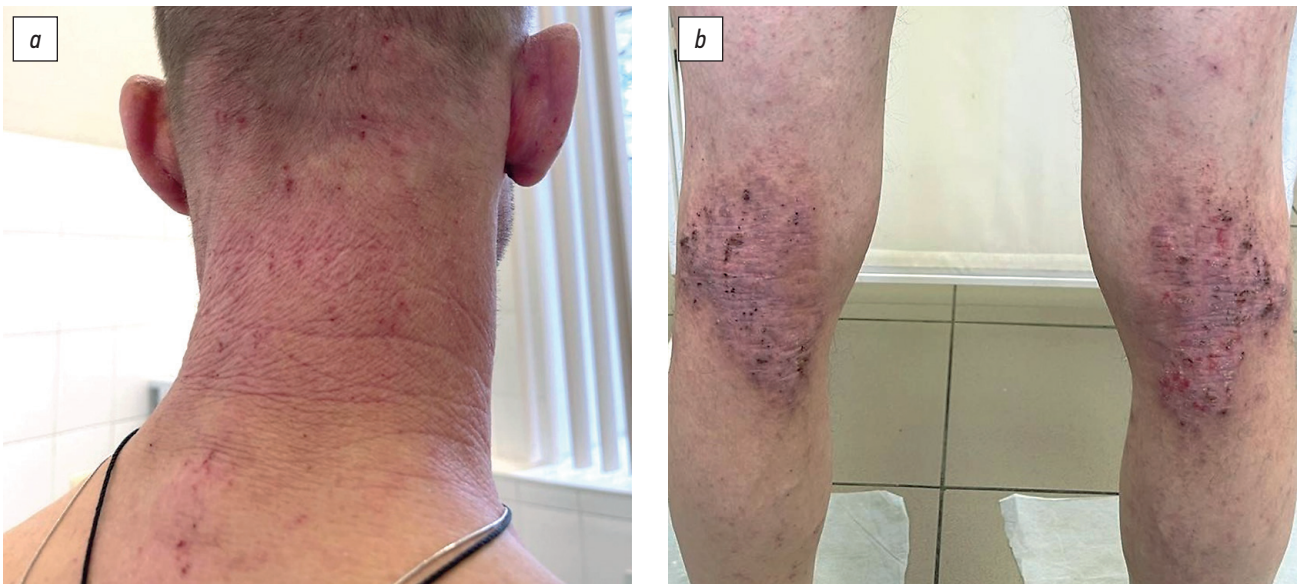

Рис. 3. Больной П., 43 года, с атопическим дерматитом. Состояние кожи до лечения: сыпь локализована преимущественно в области шеи, спины (*a*) и нижних конечностей (*b*).
Fig. 3. Patient P., 43 years old, with atopic dermatitis before treatment: rash localised mainly on the neck, back (*a*) and lower limbs (*b*).

Рис. 4. Больной П. спустя 2 недели терапии аброцитинибом в сочетании с УФБ 311 нм: положительная динамика кожного процесса в области спины, шеи (*a*) и нижних конечностей (*b*).
Fig. 4. Patient P. two weeks after therapy with abrocitinib + UVB 311 nm: positive dynamics of the skin process in the back, neck (*a*) and lower limbs (*b*).

и нежелательных явлений. Индекс SCORAD 32 балла, индекс DLQI 8 баллов (рис. 4).

ОБСУЖДЕНИЕ

Больной Ч. в возрасте 38 лет поступил с диагнозом атопического дерматита, который начал особенно беспокоить последние 3–4 года. Предшествующий анамнез малодоступен в деталях, за исключением склонности к пищевой аллергии у матери. Течение заболевания, со слов больного, отличается крайним упорством к разнообразной терапии, проводимой в различных клинических коммерческих центрах. Больной обладает I фототипом кожного покрова по Фитцпатрику, поэтому попытки проведения фототерапии были безуспешны и приводили к обострениям. Всякое другое лечение, включая дезинтоксикационную терапию, антигистаминную, антибиотики, кортикостероидные препараты системно и наружно, было кратковременно и недостаточно эффективно. Диагноз тяжёлого атопического дерматита нашему больному выставлен на основании типичной клинической картины, носящей ярко выраженный экссудативный характер, типичных мест локализации высыпаний, сильного зуда, белого дермографизма и особого упорства к проводимой терапии. Назначение аброцитиниба было мотивировано именно клинической тяжестью и терапевтической резистентностью к ранее проводимой терапии. Препарат в дозировке 200 мг/сут привёл за 2 недели к значительному регрессу клинических проявлений атопического дерматита в виде динамики SCORAD (с 58 баллов до 26) и улучшению качества жизни по DLQI (с 19 баллов до 7). Переносимость аброцитиниба была хорошей, каких-либо нежелательных эффектов не наблюдалось.

Пациент П. обратился к дерматологу спустя 43 года от начала заболевания. До этих пор купировал процесс самостоятельно антигистаминными препаратами и местно глюкокортикоидными мазями. В 2023 году проводимая пациентом терапия оказалась безуспешной, по всей поверхности тела появились новые элементы сыпи, наиболее выраженные на сгибательных поверхностях локтей и голеней, кистях рук. Сыпь носила симметричный и полиморфный характер. В ККВБ им. В.А. Рахманова Сеченовского Университета после осмотра, сбора анамнеза жизни и заболевания выставлен диагноз атопического дерматита, и пациент направлен на дообследование. В общеклинических анализах крови результаты в пределах референсных значений. Увеличение в анализе крови общего IgE до 6540 МЕ/мл свидетельствует об IgE-опосредованном атопическом дерматите. После комбинированных лечебных мероприятий с назначением аброцитиниба в дозе 200 мг в течение 2 недель с переходом на 100 мг в день, а также физиотерапии в виде УФБ-311 нм (8 сеансов) состояние пациента значительно улучшилось. Назначенный режим пациентом строго соблюдался. До лечения индекс SCORAD составлял 63 балла, через месяц на фоне проведённой комплексной терапии показатель редуцировал до 32 баллов. Значительно улучшилось качество жизни пациента, о чём свидетельствует снижение индекса DLQI с 21 (до лечения) до 8 (после лечения) баллов. На фоне проводимого лечения побочных эффектов не наблюдалось.

ЗАКЛЮЧЕНИЕ

Интерес представленных клинических случаев заключается в демонстрации высокой клинической эффективности и безопасности ингибитора янус-киназ аброцитиниба при атопическом дерматите как в виде моно-, так и комбинированной терапии. Несмотря на короткий период лечения и наблюдения за больными (4 недели),

объективную тяжесть проявлений атопического дерматита (SCORAD >60) и резкое снижение качества жизни пациентов (DLQI >20), при дозе препарата 200 мг/день была достигнута редукция клинических индексов, превышающая в целом 60%. За весь период наблюдения каких-либо нежелательных клинических реакций или изменений лабораторных показателей на фоне приёма аброцитиниба не констатировано.

Первые пилотные результаты дают основания к проведению более продолжительных и масштабных исследований по изучению эффективности аброцитиниба с целью включения препарата в комбинированную терапию больных атопическим дерматитом.

ДОПОЛНИТЕЛЬНАЯ ИНФОРМАЦИЯ

Источник финансирования. Авторы заявляют об отсутствии внешнего финансирования при подготовке рукописи.
Конфликт интересов. Авторы декларируют отсутствие явных и потенциальных конфликтов интересов, связанных с публикацией настоящей статьи.
Вклад авторов. Авторы подтверждают соответствие своего авторства международным критериям ICMJE (все авторы внесли существенный вклад в разработку концепции, проведение исследования и подготовку статьи, прочли и одобрили финальную версию перед публикацией). Наибольший вклад распределён следующим образом: Н.Г. Кочергин — редактирование и внесение существенных правок в статью с целью повышения научной ценности клинического случая; К.А. Мызина — сбор и обработка клинического материала для описания клинического случая; А.Х. Абдулридха — редактирование и внесение существенных правок в статью с целью повышения научной ценности клинического случая, доработка исходного текста, описание клинического случая.
Информированное согласие на публикацию. Пациенты добровольно подписали информированное согласие на публикацию персональной медицинской информации в обезличенной форме в журнале «Российский журнал кожных и венерических болезней».

ADDITIONAL INFORMATION

Funding source. This publication was not supported by any external sources of funding.
Competing interests. The authors declare that they have no competing interests.
Authors' contribution. All authors made a substantial contribution to the conception of the work, acquisition, analysis, interpretation of data for the work, drafting and revising the work, final approval of the version to be published and agree to be accountable for all aspects of the work. N.G. Kochergin — editing and making significant edits to the article in order to increase the scientific value of the clinical case; K.A. Myzina — collection and processing of clinical material to describe the clinical case; A.H. Abdulridha — editing and making significant edits to the article in order to increase the scientific value of the clinical case, revision of the source text, description of the clinical case.
Consent for publication. Written consent was obtained from patients for publication of relevant medical information and all associated images in the manuscript.

СПИСОК ЛИТЕРАТУРЫ

1. Fishbein A.B., Silverberg J.I., Wilson E.J., Ong P.Y. Update on atopic dermatitis: Diagnosis, severity asessment, and treatment selection // J Allergy Clin Immunol Pract. 2020. Vol. 8, N 1. P. 91–101. EDN: DTYCUJ doi: 101016/j.jaip.2019.06.044
2. Кочергин Н.Г. Кожный барьер, ксероз и купероз // Российский аллергологический журнал. 2013. № 6. С. 9–12. EDN: RTLFJD
3. Побежимова О.О., Жестков А.В., Сидорова О.С., Кулагина В.В. Особенности иммунопатогенеза атопического дерматита // Российский аллергологический журнал. 2020. Т. 17, № 2. С. 74–80. EDN: WANJZA doi: 10.36691/RJA1357
4. Мигачева Н.Б. Атопический дерматит: экспертный разбор клинических рекомендаций // Евразийское Научное Объединение. 2021. № 9-2. С. 109–113. EDN: ZGWWKV
5. Келехсаева А.А. Атопический дерматит. Классификация и методы лечения // Тенденции развития науки и образования. 2023. № 96-7. С. 24–27. EDN: LPRHFU doi: 10.18411/trnio-04-2023-341
6. Čepelak I., Dodig S., Pavić I. Filaggrin and atopic march // Biochem Med (Zagreb). 2019. Vol. 29, N 2. P. 020501. doi: 10.11613/BM.2019.020501
7. Кочергин Н.Г., Каюмова Л.Н., Заварыкина Т.М., Асанов А.Ю. Особенности профиля метилирования ДНК кожи пациентов с атопическим дерматитом // Вопросы практической педиатрии. 2019. Т. 14, № 5. С. 66–70. EDN: GHAWB doi: 10.20953/1817-7646-2019-5-66-70
8. Альбанова В.И., Пампура А.Н. Атопический дерматит. Москва: ГЭОТАР-Медиа, 2020. 125 с. doi: 10.33029/9704-5640-8-ATTI-2020-1-144
9. Moosbrugger-Martinz V., Leprince C., Méchin M.C., et al. Revisiting the roles of filaggrin in atopic dermatitis // Int J Mol Sci. 2022. Vol. 23, N 10. P. 5318. EDN: JMHBKB doi: 10.3390/ijms23105318
10. Новикова М.С., Кох Н.В., Микаилова Д.А., Сергеева И.Г. Мутации гена филаггрина и полиморфизм генов цитокинов у сибсов с атопическим дерматитом // Клиническая дерматология и венерология. 2021. Т. 20, № 3. С. 43–50. EDN: MBWHCJ doi: 10.17116/klinderma20212003143
11. Luo L., Luo Y., Xu J., et al. Heterogeneous origin of IgE in atopic dermatitis and psoriasis revealed by B cell receptor repertoire analysis // Allergy. 2022. Vol. 77, N 2. P. 559–568. doi: 10.1111/all.15173
12. Uchida Y., Park K. Ceramides in skin health and disease: An update // Am J Clin Dermatol. 2021. Vol. 22, N 6. P. 853–866. EDN: PAGOBD doi: 10.1007/s40257-021-00619-2
13. Chovatiya R. Atopic Dermatitis (Eczema) // JAMA. 2023. Vol. 329, N 3. P. 268. doi: 10.1001/jama.2022.21457

14. Nguyen H.L., Trujillo-Paez J.V., Umehara Y., et al. Role of antimicrobial peptides in skin barrier repair in individuals with atopic dermatitis // Int J Mol Sci. 2020. Vol. 21, N 20. P. 7607. doi: 10.3390/ijms21207607

15. Олисова О.Ю., Свитич О.А., Поддубиков А.В., и др. Микробиологическая оценка эффективности стандартной терапии при атопическом дерматите // Вестник дерматологии и венерологии. 2023. Т. 99, № 3. С. 44–52. EDN: PFBDNT doi: 10.25208/vdv1364

16. Alkon N., Bauer W.M., Krausgruber T., et al. Single-cell analysis reveals innatelymphoid cell lineage infidelity in atopic dermatitis // Allergy Clin Immunol. 2022. Vol. 149, N 2. P. 624–639. EDN: NSWFAN doi: 10.1016/j.jaci.2021.07.025

17. Олисова О.Ю. Инновационное средство лечения атопического дерматита // Лечебное дело. 2015. № 2. С. 63–68. EDN: SZNNIA

18. Заславский Д.В., Баринова А.Н., Плавинский С.Л., и др. Влияние крема для сухой и чувствительной кожи с модулятором активности филаггрина на объективные показатели барьерной функции кожи и индексы тяжести заболевания у пациентов детского возраста с атопическим дерматитом лёгкой и средней степени тяжести // Российский журнал кожных и венерических болезней. 2023. Т. 26, № 1. С. 25–39. EDN: FDEZFD doi: 10.17816/dv122220

19. Sidbury R., Davis D.M., Cohen D.E., et al. Guidelines of care for the management of atopic dermatitis: Section 3. Management and treatment with phototherapy and systemic agents // J Am Acad Dermatol. 2014. Vol. 71, N 2. P. 327–349. doi: 10.1016/j.jaad.2014.03.030

20. Puar N., Chovatiya R., Paller A.S. New treatments in atopic dermatitis // Ann Allergy, Asthma Immunol. 2020. Vol. 26, N 1. P. 21–31. EDN: XEERXG doi: 10.1016/j.anai.2020.08.016

21. Reich K., Thyssen J.P., Blauvelt A., et al. Efficacy and safety of abrocitinib versus dupilumab in adults with moderate-to-severe atopic dermatitis: A randomised, double-blind, multicentre phase 3 trial // Lancet. 2022. Vol. 400, N 10348. P. 273–282. EDN: OKFNRR doi: 10.1016/S0140-6736(22)01199-0

22. Bieber T., Simpson E.L., Silverberg J.I., et al. Abrocitinib versus placebo or dupilumab for atopic dermatitis // N Engl J Med. 2021. Vol. 384, N 12. P. 1101–1112. doi: 10.1056/NEJMoa2019380

23. Blauvelt A., Silverberg J.I., Lynde C.W., et al. Abrocitinib induction, randomized withdrawal, and retreatment in patients with moderate-to-severe atopic dermatitis: Results from the JAK1 Atopic Dermatitis Efficacy and Safety (JADE) REGIMEN phase 3 trial // J Am Acad Dermatol. 2022. Vol. 86, N 1. P. 104–112. EDN: XSSWTL doi: 10.1016/j.jaad.2021.05.075

24. FDA расширило показания к назначению перорального ингибитора янус-киназы 1 // Педиатрическая фармакология. 2023. Т. 20, № 1. С. 92. EDN: PYCALI

25. Eichenfield L.F., Flohr C., Sidbury R., et al. Efficacy and safety of abrocitinib in combination with topical therapy in adolescents with moderate-to-severe atopic dermatitis: The JADE TEEN randomized clinical trial // JAMA Dermatol. 2021. Vol. 157, N 10. P. 1165–1173. doi: 10.1001/jamadermatol.2021.2830

26. Кубанова А.А., Авдиенко И.Н., Бакулев А.Л., и др. Клинические рекомендации по ведению больных атопическим дерматитом. Москва: Российское общество дерматовенерологов и косметологов, 2023. 40 с.

REFERENCES

1. Fishbein AB, Silverberg JI, Wilson EJ, Ong PY. Update on atopic dermatitis: Diagnosis, severity assessment, and treatment selection. *J Allergy Clin Immunol Pract.* 2020;8(1):91–101. EDN: DTYCUJ doi: 10.1016/j.jaip.2019.06.044

2. Kochergin NG. Skin barrier, xerosis kuperosis. *Russ J Allergy.* 2013;(6):9–12. EDN: RTLFJD

3. Pobezhimova OO, Zhestkov AV, Sidorova OS, Kulagina VV. Features of immunopathogenesis of atopic dermatitis. *Russ J Allergy.* 2020;17(2):74–80. EDN: WANJZA doi: 10.36691/RJA1357

4. Migacheva NB. Atopic dermatitis: An expert review of clinical recommendations. *Evraziiskoe Nauchnoe Ob"edinenie.* 2021;(9-2):109–113. (In Russ). EDN: ZGWWKV

5. Kelexsaeva AA. Atopic dermatitis. Classification and treatment methods. *Tendentsii razvitiya nauki i obrazovaniya.* 2023;(96-7):24–27. EDN: LPRHFU doi: 10.18411/trnio-04-2023-341

6. Čepelak I, Dodig S, Pavić I. Filaggrin and atopic march. *Biochem Med (Zagreb).* 2019;29(2):020501. doi: 10.11613/BM.2019.020501

7. Kochergin NG, Kayumova LN, Zavarykina TM, Asanov AY. Dna methylation profile in the skin of patients with atopic dermatitis. *Clin Pract Pediatr.* 2019;14(5):66–70. EDN: GHAWB doi: 10.20953/1817-7646-2019-5-66-70

8. Albanova VI, Pampura AN. *Atopic dermatitis.* Moscow: GEOTAR-Media; 2020. 125 p. (In Russ). doi: 10.33029/9704-5640-8-ATTI-2020-1-144

9. Moosbrugger-Martinz V, Leprince C, Méchin MC, et al. Revisiting the roles of filaggrin in atopic dermatitis. *Int J Mol Sci.* 2022;23(10):5318. EDN: JMHBKB doi: 10.3390/ijms23105318

10. Novikova MS, Kox NV, Mikailova DA, Sergeeva IG. Filaggrin gene mutations and cytokine genes polymorphism in siblings with atopic dermatitis. *Russ J Clin Dermatol Venereol.* 2021;20(3):43–50. EDN: MBWHCJ doi: 10.17116/klinderma20212003143

11. Luo L, Luo Y, Xu J, et al. Heterogeneous origin of IgE in atopic dermatitis and psoriasis revealed by B cell receptor repertoire analysis. *Allergy.* 2022;77(2):559–568. doi: 10.1111/all.15173

12. Uchida Y, Park K. Ceramides in skin health and disease: An update. *Am J Clin Dermatol.* 2021;22(6):853–866. EDN: PAGOBD doi: 10.1007/s40257-021-00619-2

13. Chovatiya R. Atopic dermatitis (Eczema). *JAMA.* 2023;329(3):268. doi: 10.1001/jama.2022.21457

14. Nguyen HL, Trujillo-Paez JV, Umehara Y, et al. Role of antimicrobial peptides in skin barrier repair in individuals with atopic dermatitis. *Int J Mol Sci.* 2020;21(20):7607. doi: 10.3390/ijms21207607

15. Olisova OYu, Svitich OA, Poddubikov AV, et al. Microbiological assessment of the effectiveness of standard therapy in atopic dermatitis. *Vestnik dermatologii i venerologii.* 2023;99(3):44–52. EDN: PFBDNT doi: 10.25208/vdv1364

16. Alkon N, Bauer WM, Krausgruber T, et al. Single-cell analysis reveals innatelymphoid cell lineage infidelity in atopicdermatitis. *Allergy Clin Immunol.* 2022;149(2):624–639. EDN: NSWFAN doi: 10.1016/j.jaci.2021.07.025

17. Olisova OY. New agent for the treatment of atopic dermatitis. *Lechebnoe delo.* 2015;(2):63–68. EDN: SZNNIA

18. Zaslavskij DV, Barinova AN, Plavinskij SL, et al. Influence of the cream with filaggrin activity modulator for dry and sensitive skin in children with mild to moderate severity atopic dermatitis on objective indicators of skin barrier function and disease severity indices. *Russ J Skin Venereal Dis.* 2023;26(1):25–39. EDN: FDEZFD doi: 10.17816/dv122220

19. Sidbury R, Davis DM, Cohen DE, et al. Guidelines of care for the management of atopic dermatitis: Section 3. Management and treatment with phototherapy and systemic agents. *J Am Acad Dermatol.* 2014;71(2):327–349. doi: 10.1016/j.jaad.2014.03.030

20. Puar N, Chovatiya R, Paller AS. New treatments in atopic dermatitis. *Ann Allergy, Asthma Immunol.* 2020; 26(1):21–31. EDN: XEERXG doi: 10.1016/j.anai.2020.08.016

21. Reich K, Thyssen JP, Blauvelt A, et al. Efficacy and safety of abrocitinib versus dupilumab in adults with moderate-to-severe atopic dermatitis: A randomised, double-blind, multicentre phase 3 trial. *Lancet.* 2022;400(10348):273–282. EDN: OKFNRR doi: 10.1016/S0140-6736(22)01199-0

22. Bieber T, Simpson EL, Silverberg JI, et al. Abrocitinib versus placebo or dupilumab for atopic dermatitis. *N Engl J Med.* 2021;384(12):1101–1112. doi: 10.1056/NEJMoa2019380

23. Blauvelt A, Silverberg JI, Lynde CW, et al. Abrocitinib induction, randomized withdrawal, and retreatment in patients with moderate-to-severe atopic dermatitis: Results from the JAK1 Atopic Dermatitis Efficacy and Safety (JADE) REGIMEN phase 3 trial. *J Am Acad Dermatol.* 2022;86(1):104–112. EDN: XSSWTL doi: 10.1016/j.jaad.2021.05.075

24. The FDA has expanded the indications for the appointment of an oral Janus kinase inhibitor 1. *Pediatric Pharmacol.* 2023;20(1):92. EDN: PYCALI

25. Eichenfield LF, Flohr C, Sidbury R, et al. Efficacy and safety of abrocitinib in combination with topical therapy in adolescents with moderate-to-severe atopic dermatitis: The JADE TEEN randomized clinical trial. *JAMA Dermatol.* 2021;157(10):1165–1173. doi: 10.1001/jamadermatol.2021.2830

26. Kubanova AA, Avdienko IN, Bakulev AL, et al. *Clinical guidelines for the management of patients with atopic dermatitis.* Moscow: Russian Society of Dermatovenerologists and Cosmetologists; 2023. 40 p. (In Russ).

ОБ АВТОРАХ

*** Абдулридха Али Хуссейн;**
адрес: Россия, 119991, Москва, ул. Трубецкая, д. 8, стр. 2;
ORCID: 0000-0003-1156-1762;
e-mail: alsadiali901@gmail.com

Кочергин Николай Георгиевич, д-р мед. наук, профессор;
ORCID: 0000-0001-7136-4053;
eLibrary SPIN: 1403-3031;
e-mail: nkocha@yandex.ru

Мызина Кристина Александровна;
ORCID: 0000-0002-9628-0523;
e-mail: Bashlakova_Kristina@mail.ru

* Автор, ответственный за переписку / Corresponding author

AUTHORS' INFO

*** Ali Hussein Abdulridha;**
address: 8-2 Trubetskaya street, 119991 Moscow, Russia;
ORCID: 0000-0003-1156-1762;
e-mail: alsadiali901@gmail.com

Nikolay G. Kochergin, MD, Dr. Sci. (Medicine), Professor;
ORCID: 0000-0001-7136-4053;
eLibrary SPIN: 1403-3031;
e-mail: nkocha@yandex.ru

Kristina A. Myzina;
ORCID: 0000-0002-9628-0523;
e-mail: Bashlakova_Kristina@mail.ru