

## ФОТОГАЛЕРЕЯ

© ТАРАСЕНКО Г.Н., 2016  
УДК 616.517-036.1

Тарасенко Г.Н.

## Из коллекции доцента Тарасенко Г.Н. КЛИНИЧЕСКИЕ ФОРМЫ ПСОРИАЗА

ФГБУ «3-й Центральный военный клинический госпиталь им. А.А. Вишневого»  
Минобороны России, 143420, г. Красногорск, Московская область, Россия

**Для цитирования:** Из коллекции доцента Тарасенко Г.Н. Клинические формы псориаза. *Российский журнал кожных и венерических болезней*. 2016; 19(1): 69-71. (in Russian). DOI 10.18821/1560-9588-2016-19-1-69-71

**For citation:** From collection of docent Tarasenko G.N. Clinical forms of psoriasis. *Russian Journal of Skin and Venereal Diseases (Rossiyskii Zhurnal Kozhnykh i Venericheskikh Boleznei)*. 2016; 19(1): 69-71. (in Russian). DOI 10.18821/1560-9588-2016-19-1-69-71

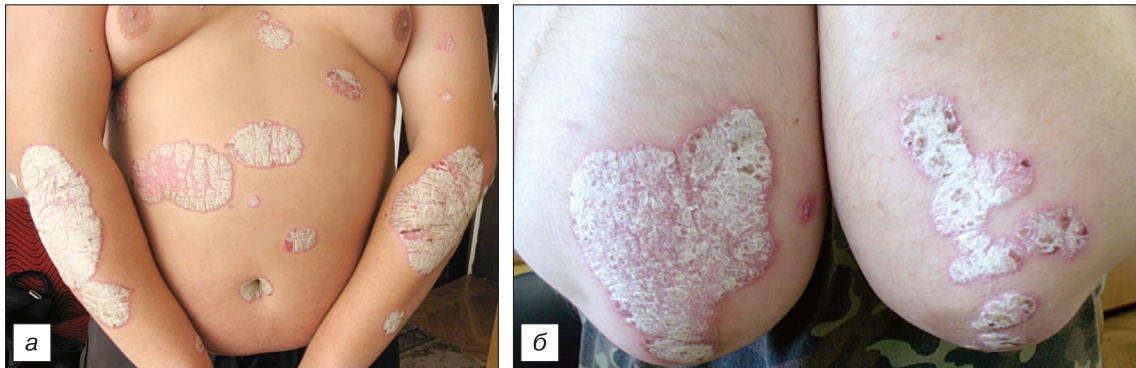

Рис. 1. Вульгарный псориаз (а, б).

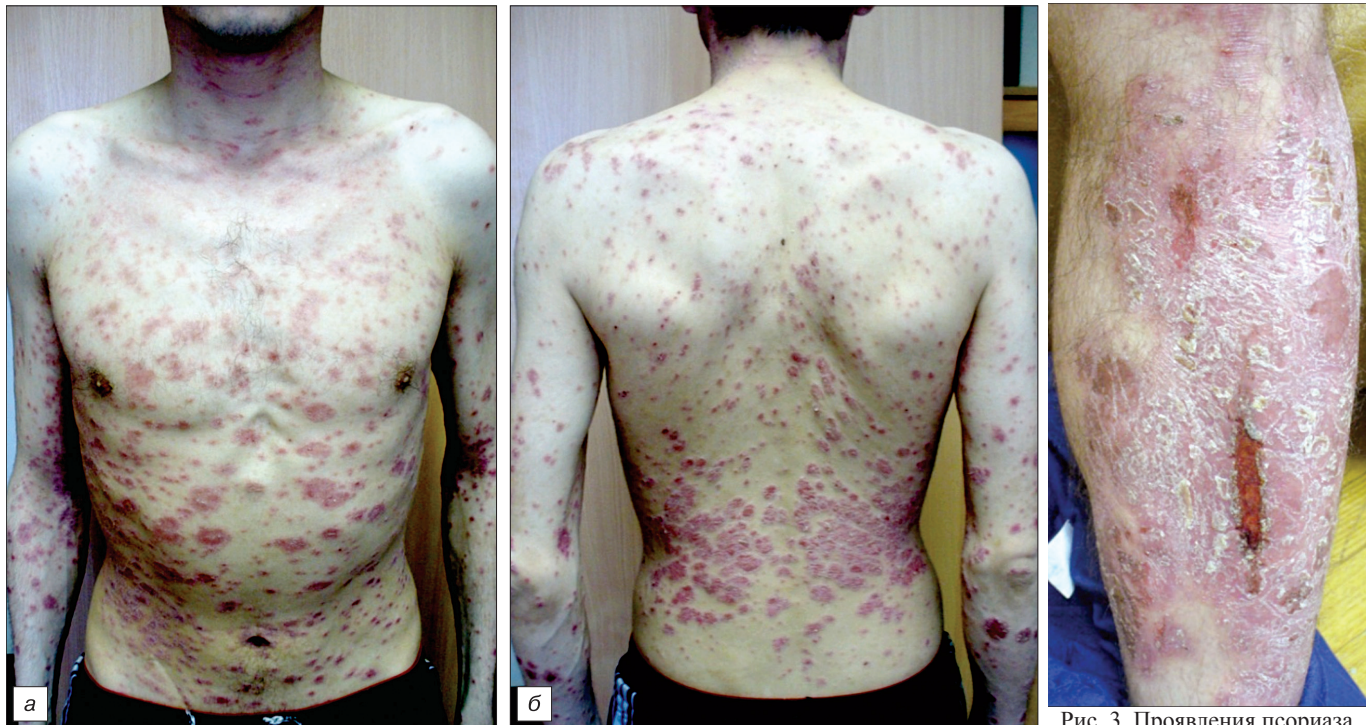

Рис. 2. Экссудативный псориаз (а, б).

Рис. 3. Проявления псориаза  
вокруг травматического  
процесса.

**Для корреспонденции:**

Тарасенко Григорий Николаевич, канд. мед. наук, доцент, зав. кожно-венерологическим отделением ФГБУ «3 ЦВКГ им. А.А. Вишневого» Минобороны России, 143420, г. Красногорск, Московская область, Россия, Россия. E-mail: drtarasenko@yandex.ru.

**For correspondence:**

Tarasenko Grigory N., MD, PhD, docent, Head of the Department of Dermatology and Venereal "3 Central Military A.A. Vishnevsky's Hospital", 143420, Krasnogorsk, Moscow Region, Russian Federation. E-mail: drtarasenko@yandex.ru.

**Information about author:**

Tarasenko G. N., Scopus Author ID: 7003835041.



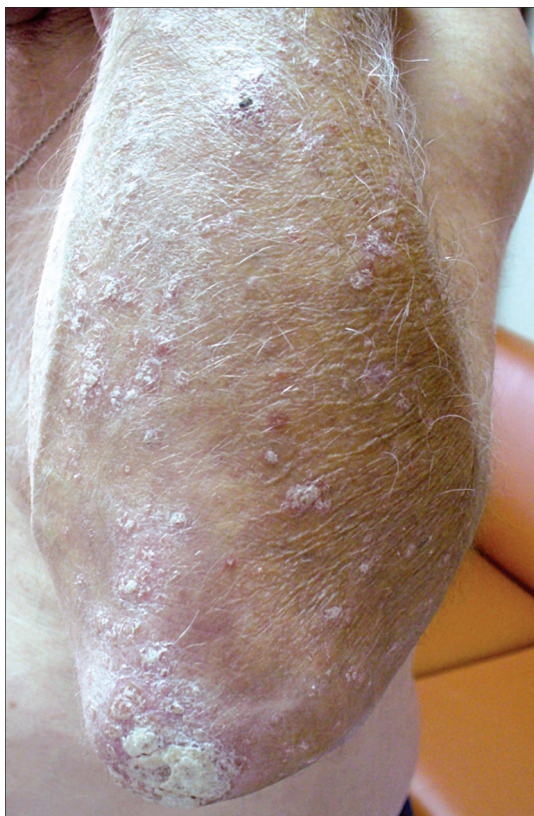


Рис. 4. Псориаз у ВИЧ-инфицированного больного.

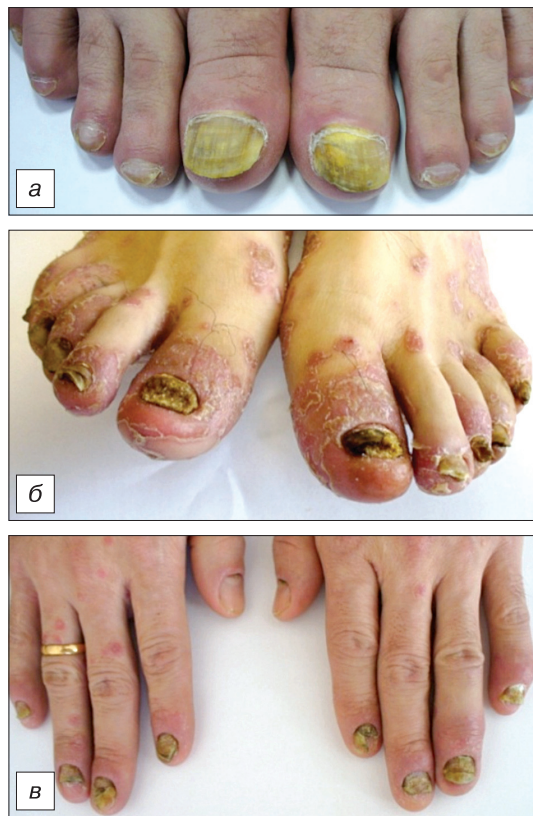

Рис. 5. Псориаз ногтей (а, б, в).

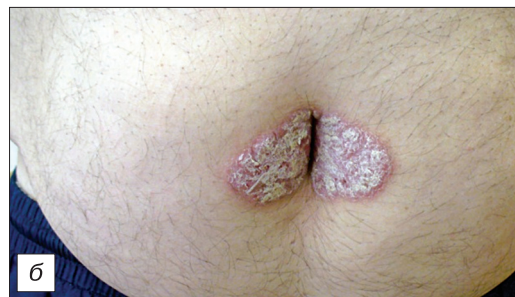
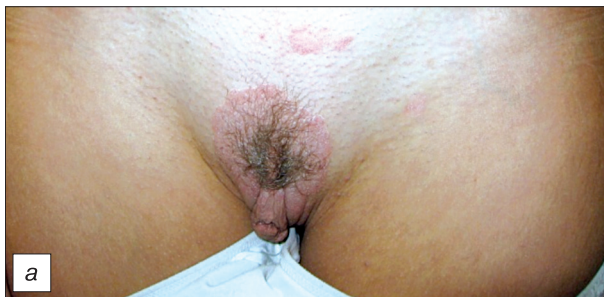
Рис. 6. Инверсный псориаз (а, б).

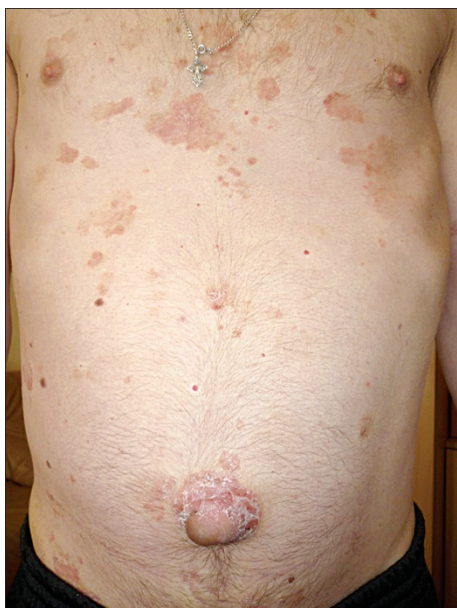

Рис. 7. Псориаз у больного циррозом печени.

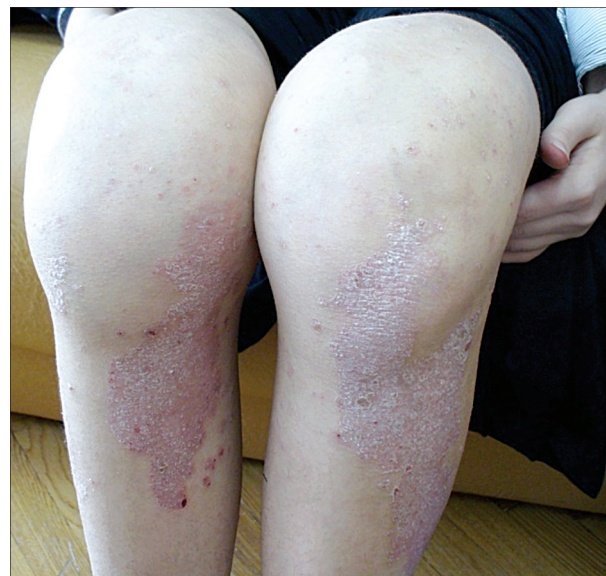

Рис. 8. Псориагический артрит.



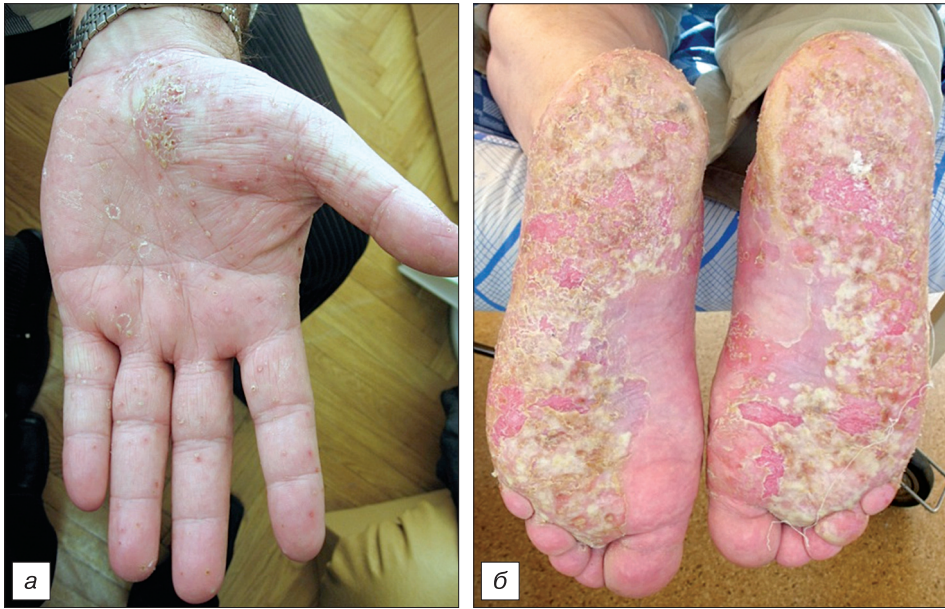

Рис. 9. Ладонно-подошвенный псориаз (а, б).

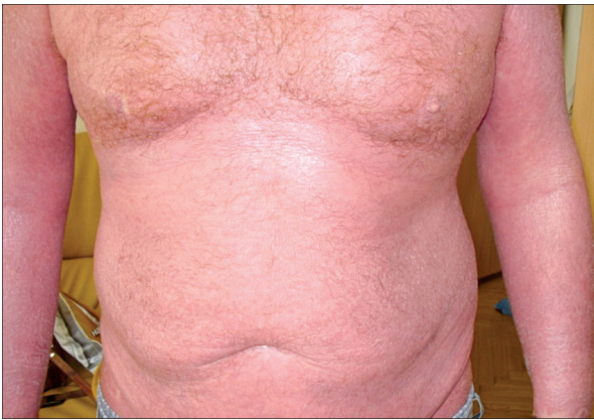

Рис. 10. Псориагическая эритродермия.

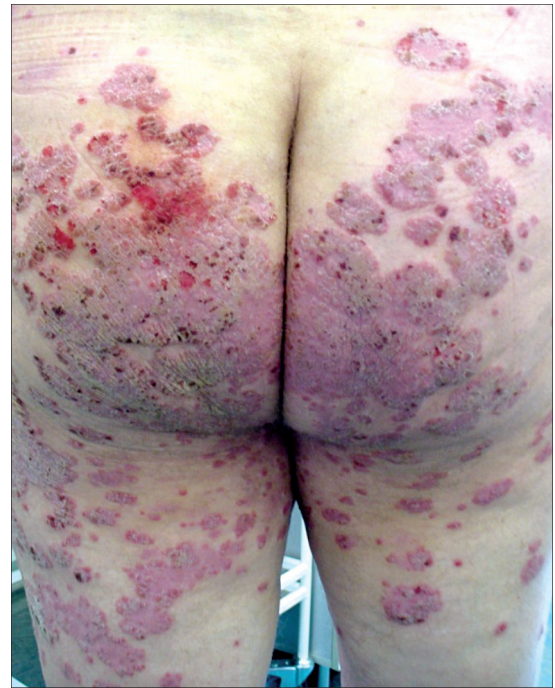

Рис. 12. Экссудативный псориаз.

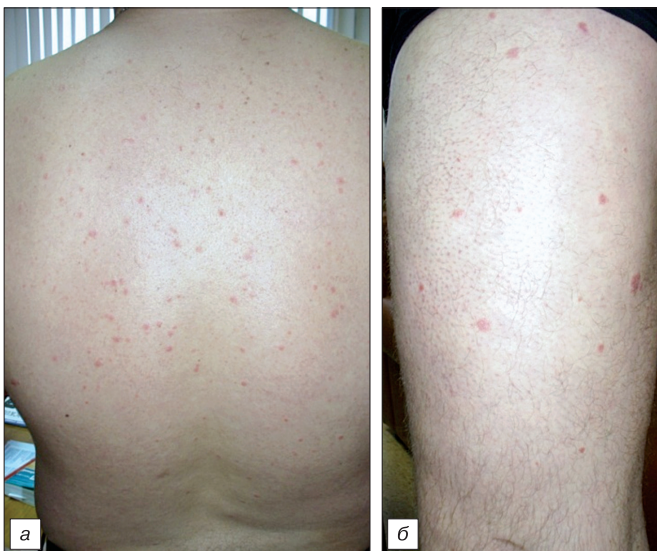

Рис. 11. Каплевидный псориаз (а, б).