

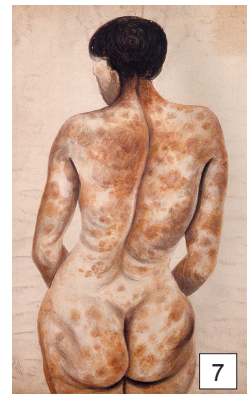
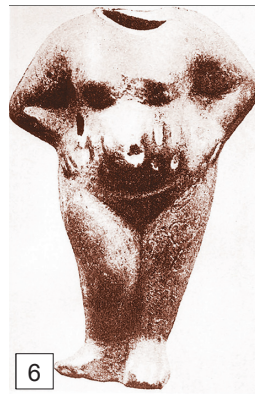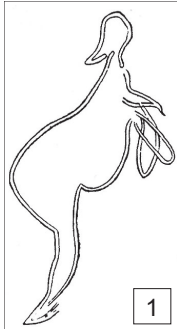
ДЕРМАТОВЕНЕРОЛОГИЯ В ХУДОЖЕСТВЕННОЙ ЛИТЕРАТУРЕ И ИЗОБРАЗИТЕЛЬНОМ ИСКУССТВЕ

© С. А. МОНАХОВ, 2012
УДК 616.5-02:618.3

Стигматы беременности

С. А. Монахов

Кафедра кожных и венерических болезней (зав. — проф. О. Ю. Олисова) лечебного факультета ГБОУ ВПО Первый МГМУ им. И. М. Сеченова Минздрава России



Косметология является связующим звеном двух, казалось бы, противоположных по своей сути медицинских специальностей — «Акушерство и гинекология» и «Дерматовенерология». Если с подростковым периодом как этапом активации работы половых желез связаны проблемы «себорейного» характера, прежде всего акне, то на протяжении детородного периода спектр косметических проблем значительно шире. Во время беременности акне у некоторых женщин могут исчезнуть, а у других — обостриться. Несмотря на то что появление очагов гиперпигментации на коже во время беременности считается нормальным состоянием, обусловленным гиперэстрогенией, многих женщин беспокоит наличие хлоазмы на открытых участках тела как существенный косметический недостаток. В III триместре беременности неизбежно развитие стойких изменений кожного покрова в виде «рубцов беременных», или стрий, в области живота и груди, поддающихся косметической коррекции. В прошлом для коррекции климактерических расстройств были популярны методы уринотерапии, особенно на основе мочи беременных, содержащей повышенное количество эстрогенов и прогестерона [1].

Тема беременности в изобразительном искусстве встречается как на полотнах, сюжетом которых является античная или христианская мифология, так и на картинах бытового жанра. Одним из наиболее древних среди дошедших до нас изображений беременной является наскальный рисунок пещеры Пеш-Мерль на юго-западе Франции (ок. 16 000 до н.э.; **рис. 1**) [2].

Косвенные признаки беременности в виде транзиторного расширения поверхностных вен ноги, гиперпигментации белой линии живота, области пупка и сосков запечатлели на своих полотнах Л. Фрейд (**рис. 2**) и А. Ниил (**рис. 3**). На автопортрете с картины «Семейство Пирсов» Л. Фрейд показала очаги гиперпигментации, или хлоазму беременных (1998; **рис. 4, 5**) [3]. Косметический изъян в виде растяжек, или стрий, беременных беспокоил женщин на протяжении тысячелетий (III век до н.э.; **рис. 6**) [2]. Их появление связано с увеличением объема тела за время беременности и снижением эластичности кожи (как следствие нехватки эластина и гликозаминогликанов) на фоне гиперпрогестеронемии. Блестящие или слабопигментированные линейные образования располагаются преимущественно внизу живота, на молочных железах, бедрах и ягодицах.

У части женщин в III триместре беременности возможно развитие полиморфного дерматоза беременных или уменьшение проявления некоторых дерматозов, например, псориаза. (К. Д'Альтон. *Женщина с высыпаниями на коже*, 1850; **рис. 7**) [4].

ЛИТЕРАТУРА

1. Монахов С. А. Этюды к женскому здоровью. М.: Ритм; 2012.
2. Anderson J., Barnes E., Shackleton E. The art of medicine: Over 2000 years of medicine in our lives. UK: Ilex Press; 2011.
3. Bordin G., D'Ambrosio L. P. Medicine in art. Los Angeles: J. Paul Getty Museum; 2010.
4. Speert H. Obstetrics and gynecology. A history and iconography. New York: Parthenon; 2004.

Поступила 06.05.12

Сведения об авторе:
Монахов С. А. — канд. мед. наук, доцент (samskin@yandex.ru).