

DOI: <https://doi.org/10.17816/dv112005>

Клинический случай



Гигантская липома атипичной локализации

Е.С. Снарская*, Л.М. Шнахова, Ю.М. Семиклет

Первый Московский государственный медицинский университет имени И.М. Сеченова (Сеченовский Университет), Москва, Российская Федерация

АННОТАЦИЯ

Липома, или жировая опухоль, жировик (от греч. λίπος — жир), — это доброкачественная опухоль мезенхимального происхождения, состоящая из зрелых адипоцитов, патогенез и этиология которой остаются до конца не ясными.

Диагноз основывается на клинической картине, выявлении безболезненных, округлых, подвижных масс с характерным мягким, тестообразным ощущением в подкожных тканях, которые можно найти и в более глубоких тканях, таких как межмышечная септа, органы живота, полость рта, внутренний слуховой канал, угол cerebellopontina и грудная клетка, вследствие чего к обследованию пациента привлекают профильных специалистов для получения результатов ультразвукового исследования и магнитно-резонансной томографии. Кроме того, проводится гистологическое исследование для исключения липосаркомы.

Лечение липомы зависит от локализации, количества, размеров и субъективных симптомов. Липомы иссекают амбулаторным (под местной анестезией) или методом эндоскопии (малокровно, без риска образования заметных рубцов), открытым способом, что даёт возможность предотвратить рецидивирование.

В связи с высокой частотой развития патологии при наличии наследственной предрасположенности необходимы тщательное обследование родственников пациента и сбор семейного анамнеза.

Представляем клиническое наблюдение гигантской липомы у пациента с редким расположением опухоли на коже височно-скуловой области лица.

Ключевые слова: липома; жировик; жировая опухоль.

Для цитирования:

Снарская Е.С., Шнахова Л.М., Семиклет Ю.М. Гигантская липома атипичной локализации // Российский журнал кожных и венерических болезней. 2022. Т. 25, № 5. С. 341–348. DOI: <https://doi.org/10.17816/dv112005>

DOI: <https://doi.org/10.17816/dv112005>

Case report

Giant lipoma of atypical localization

Elena S. Snarskaya*, Lidiya M. Shnakhova, Julia M. Semiklet

I.M. Sechenov First Moscow State Medical University (Sechenov University), Moscow, Russian Federation

ABSTRACT

Lipoma (from the Greek λίπος — fat), fatty tumor, wen is a benign tumor of mesenchymal origin, consisting of mature adipocytes, the pathogenesis and etiology of which remain not completely clear.

Diagnosis is based on the clinical presentation of painless, round, movable masses with a characteristic soft, doughy sensation in the subcutaneous tissues, but they can also be found in deeper tissues such as the intermuscular septa, abdominal organs, oral cavity, internal auditory canal, cerebellopontin angle, and chest, as a result of which specialized specialists are involved in the examination of the patient to obtain the results of ultrasound, magnetic resonance imaging. In addition, a histological examination is performed to exclude liposarcoma.

Treatment of a lipoma depends on the location, number, size, and subjective symptoms. Lipomas are excised by endoscopy (anemic, without the risk of noticeable scarring), open method, which makes it possible to prevent recurrence, or outpatient (under local anesthesia).

Due to the high incidence of pathology in the presence of a hereditary predisposition, a thorough examination of the patient's relatives and the collection of a family history are necessary.

We present a clinical case of giant lipoma in a patient with a rare location of the tumor on the skin of the temporozygomatic region of the face.

Keywords: lipoma; wen; fatty tumor.

For citation:

Snarskaya ES, Shnakhova LM, Semiklet JM. Giant lipoma of atypical localization. *Russian journal of skin and venereal diseases*. 2022;25(5):341–348. DOI: <https://doi.org/10.17816/dv112005>

Received: 15.07.2022

Accepted: 16.10.2022

Published: 15.11.2022

ВВЕДЕНИЕ

Липома — распространённая доброкачественная опухоль из зрелых жировых клеток; встречается в любом месте, где есть жировая ткань, но наиболее часто (98%) располагается подкожно и в глубоких мягких тканях; в 94% случаев липомы солитарные, изредка — множественные, что характерно для женщин, а также больных нейрофиброматозом и различными эндокринными неоплазиями [1].

Липомы встречаются у пациентов всех возрастных групп, но обычно впервые появляются в возрасте от 40 до 60 лет [2]. Нередко липомы находят у членов одной семьи, наследственные опухоли обычно располагаются симметрично [1]. В литературе была описана ассоциация генов на хромосоме 12, выявленная в некоторых солитарных липомах; кроме того, в некоторых случаях была выявлена мутация в слитом гене *HMG2-LPP* [3].

Клиническая картина липомы представлена округлым безболезненным узлом мягкой консистенции (тестообразной, желеподобной), подвижным к окружающим тканям, с выраженной капсулой. Размер опухоли варьирует от 1 см до >10 см. Липома отличается медленным бессимптомным ростом, дискомфорт может быть связан лишь с косметическим дефектом или крупным размером опухоли [2].

Глубокие липомы имеют более плотную консистенцию за счёт псевдоподиеподобных отростков, благодаря которым опухоль может распространяться по межфасциальным пространствам, разрушать апоневрозы и сдавливать подлежащие органы [1].

Выделяют ряд особых форм липом [1, 2]:

- 1) перинеуральная липома поражает срединный нерв и в большинстве случаев сопровождается макродактилией (увеличение пальцев рук и/или ног);
- 2) люмбосакральная липома отождествляет *spina bifida* и внутрипозвоночную липому, липому сухожильного влагалища и синовиальной оболочки сустава;
- 3) внутри- и межмышечные липомы инфильтрируют мышцы;
- 4) миолипома мягких тканей (редко бывает подкожной);
- 5) ангиомиолипомы чаще всего развиваются в почках; кожные ангиомиолипомы встречаются редко, обычно в виде солитарного безболезненного подкожного узла в области конечностей у мужчин;
- 6) аденолипома — вариант липомы с компонентами структур потовой железы.

В редких случаях липомы связаны с одним из симптомов некоторых наследственных заболеваний [1, 4, 5]:

- при синдроме Коудена встречаются множественные липомы и гемангиомы;
- при синдроме Гарднера — липомы вместе с кистами сальных желёз, остеомами и полипами кишечника;
- при болезни Маделунга — липомы, имеющие вид хомута, т.к. при множественном симметричном липоматозе липомы в затылочной области, области шеи,

верхней части туловища и проксимальных отделах конечностей сливаются;

- при болезни Деркума (*adiposis dolorosa*) — множественные болезненные липомы диффузного характера, локализованные в области конечностей, туловища, суставов, которые развиваются обычно во взрослом возрасте вместе с экхимозами, общей слабостью, повышенной утомляемостью, депрессией, деменцией, аменореей, гипогонадизмом;
- при синдроме Баннайана–Зонана отмечается врождённая комбинация множественных липом, в т.ч. липом внутренних органов наряду с гемангиомами и макроцефалией;
- при синдроме Фрохлика — множественные липомы, ожирение и гипогонадизм;
- при синдроме Верней–Потена липомы локализируются в надключичных областях;
- при «вдовьем горбе» липома локализуется в области седьмого шейного позвонка.

Описаны случаи, когда липомы развивались в зоне нанесения тупой травмы [3]. Патогенетическая связь между травмой мягких тканей и образованием посттравматических липом обсуждается. В настоящее время существует два возможных объяснения их взаимосвязи: образование посттравматических липом может быть результатом выпадения жировой ткани через фасцию в результате прямого воздействия; посттравматические липомы могут образовываться в результате дифференцировки и пролиферации преадипоцитов, опосредованных высвобождением цитокинов после травмы мягких тканей и образования гематомы [6, 7].

Проблема дифференциальной диагностики липомы связана с определёнными трудностями, поэтому наиболее часто опухоль дифференцируют с некоторыми заболеваниями (таблица) [1, 8].

Диагностика поверхностно расположенных липом основана на использовании дополнительных методов исследования: рентгенографии, компьютерной томографии (КТ), ультразвукового исследования (УЗИ) и биопсии. Рентгенологическая диагностика основана на использовании длинноволнового («мягкого») рентгеновского излучения, которое позволяет произвести оценку структуры мягких тканей организма [3, 9]. При рентгенографии липом, залегающих глубоко, например, в мышечной ткани, необходимо увеличение жёсткости пучка рентгеновского излучения. На рентгенограммах липома выглядит как участок однородного просветления с чёткими очертаниями правильной формы. Рентгеновская КТ позволяет более чётко отличить жировую ткань от более плотных мягкотканых структур [3, 9]. При УЗИ липомы имеют вид гипоэхогенных образований с тонкой капсулой, располагающихся в толще жировой ткани [2, 9].

В сложных случаях и сомнении в доброкачественном характере опухоли используют пункционную биопсию с цитологическим исследованием [1, 9]. Лабораторное

Таблица. Дифференциальная диагностика липомы [1, 8]**Table.** Differential diagnosis of lipoma [1, 8]

Заболевание	Клиническая картина	Гистология	Отличие
Липосаркома	Встречается в возрасте 50–70 лет. Клинические проявления могут отсутствовать долгое время, пока липосаркома не достигнет крупных размеров. Наиболее часто образование локализуется в области нижних конечностей, в их проксимальных отделах	Характерный признак — зрелые жировые клетки и незрелые, атипичные клетки-липобласты, имеющие веретено- или звёздчато-образные ядра	Располагается глубоко в тканях, имеет участки миксоматоза, незначительный полиморфизм жировых клеток и незрелые жировые элементы звёздчатой или веретенообразной формы с каплями липидов в цитоплазме
Ангиомиолипома	Встречается в возрасте от 34 до 77 лет. Клинически это мелкие, безболезненные, отграниченные капсулой подкожные узелки. Располагается на пальцах кистей и стоп, акральных участках ушных раковин	Отграниченный псевдоинкапсулированный узел, расположенный в глубоких отделах сетчатого слоя дермы или в подкожной жировой клетчатке. Имеет три компонента: сосудистый, гладкомышечный и липоматозный	Ангиомиолипома — жиросодержащая опухоль с наличием сосудистого компонента и гладкомышечных клеток
Гибернома	Встречается чаще в молодом возрасте — до 30 лет. Медленнорастущее, безболезненное образование. Локализуется в межлопаточной области, в подмышечных ямках, на шее, в паховых областях и подколенных ямках	Бурая жировая ткань имеет дольчатое строение. Дольки состоят из округлых и/или полигональных чётко контурированных клеток с центрально расположенным ядром и разделены соединительнотканными прослойками	Макроскопически характерный вид: желтовато-бурая окраска. Цитоплазма опухолевых клеток различно окрашивается жировыми красками, что указывает на разнообразный состав жировых включений
Ангиолипома	Возникает у лиц молодого возраста. Клинически болезненные узлы, чувствительные при пальпации. Располагается на любых участках тела, но чаще на предплечьях	Инкапсулированный подкожный узел из зрелых липоцитов и различного числа кровеносных сосудов	В отличие от липомы, имеет более выраженную тенденцию к мультицентричности
Атерома	Возникает в молодом возрасте. Клинически представляет собой округлое образование, безболезненное, инкапсулированное. Формируется на участках кожи с сальными железами (волосистая часть головы, шея, подмышечные ямки)	Плотная соединительно-тканная капсула, выстланная плоским эпителием. Содержимое — клетки эпидермиса, сальный секрет и кристаллы холестерина	Киста, заполненная массой творожистой консистенции. В центре образования — закупоренный проток сальной железы
Гигрома	Возникает в возрасте 20–30 лет. Клинически отмечается тупая боль при пальпации, в покое безболезненна. Располагается около суставов и сухожилий верхних и нижних конечностей	Серозная жидкость с вкраплениями слизи и неглобулярного белка фибрина	Киста, заполненная серозно-слизистой или серозно-фиброзной жидкой массой

обследование при липоме не имеет самостоятельной ценности для постановки диагноза. В случае госпитализации с целью планового хирургического вмешательства по поводу липомы проводят общеклиническое лабораторное обследование (общий анализ крови, общий анализ мочи, биохимический анализ крови, глюкоза крови, исследование на ВИЧ, сифилис, гепатиты), позволяющее исключить противопоказания к оперативному вмешательству.

Первой линией терапии липомы является хирургическое иссечение, но существуют и консервативные методы лечения липом.

Эксцизионное лечение в большинстве случаев приводит к излечению. Перед операцией края липомы очерчивают, поскольку после введения анестетика они могут сгладиться. Затем кожу обрабатывают раствором повидон-йода или хлоргексидина так, чтобы

очерченные контуры не стёрлись. Местную анестезию проводят 1–2% раствором лидокаина с адреналином. Дальнейшая тактика зависит от размера липомы [10, 11]. Так, крупные и гигантские липомы лучше удалять через надрезы на коже над опухолью. Следуя линиям натяжения кожи, делают веретенообразные иссечения, центральный участок кожи захватывают кровоостанавливающим зажимом или зажимом Алиса для обеспечения тракции при удалении опухоли. Затем проводят диссекцию под подкожно-жировой клетчаткой до опухоли, при этом рассечение тканей выполняют под прямой визуализацией, с особой осторожностью, чтобы не задеть нервы или кровеносные сосуды, которые могут располагаться под опухолью. После отделения липомы от окружающих тканей к опухоли прикрепляют кровоостанавливающие зажимы или зажимы Алиса, чтобы удалить липому тракцией. Окружающие ткани пальпируют во избежание неполного удаления опухоли. Достичь адекватного гемостаза можно с помощью кровоостанавливающих средств и наложения швов. Далее накладывают давящую повязку для предупреждения образования гематомы [10, 11].

Неэксцизионное лечение липом достаточно распространено и включает в себя инъекции стероидов и липосакцию. Инъекции стероидов приводят к локальной атрофии жира, следовательно, уменьшению размеров липомы, а иногда и к полному её регрессу. Инъекции лучше выполнять при диаметре липом, не превышающем 2 см. В центр поражения вводят смесь 1% лидокаина и 1–3 мл триамцинолона ацетонида (в зависимости от размера липомы) 1:1 в дозе 10 мг/мл. Процедуру повторяют 1 раз/мес: количество зависит от ответа, который ожидается в течение 3–4 нед [1, 11].

Липосакцию можно использовать как для удаления небольших липом, так и для крупных, особенно в тех местах, где нежелательны большие рубцы. Полного удаления липомы с помощью липосакции добиться трудно. Процедуры с использованием иглы 16G и большого шприца безопаснее, чем липосакция большой канюлей [3, 11].

Метод энуклеации применяется в случаях небольших липом: над липомой делается надрез 3–4 мм, внутрь помещается кюретка, и с её помощью липома отделяется от окружающих тканей, после опухоль энуклеируется через разрез [11].

Прогноз при доброкачественных липомах благоприятный. Рецидивы бывают в случаях неполного удаления фиброзной капсулы [3, 10, 11].

ОПИСАНИЕ КЛИНИЧЕСКОГО СЛУЧАЯ

О пациенте

Пациент К., 43 года, обратился в клинику кожных и венерических болезней имени В.А. Рахманова УКБ № 2

Клинического центра Первого МГМУ им. И.М. Сеченова (Москва) с жалобами на наличие объёмного образования на коже височно-скуловой области слева. Субъективные жалобы на повышенную чувствительность поверхности кожи над образованием (парестезии), иногда болевые ощущения при движении мимических мышц лица.

Из анамнеза. Считает себя больным в течение 10 лет, когда впервые отметил появление небольшого подвижного образования в виде «шарика» на коже височной области. Образование постепенно увеличивалось в размере, особенно после многократных тупых травм в этой области. К врачам не обращался и не лечился. В последнее время стал отмечать значительный рост образования, трудности при движении мимических мышц, жевании.

Локальный статус. На коже левой височно-скуловой области располагается покрытый волосами узел, выступающий над окружающей кожей на 3 см, размером 15,5×10,8 см, граничащий с ушной раковиной (рис. 1). При пальпации узел плотноэластической консистенции, подвижный, безболезненный, с характерным ощущением капсулы. Периферические лимфатические узлы не увеличены.

С целью верификации диагноза пациенту проведено комплексное обследование, включающее патоморфологическое исследование биоптата узла и УЗИ образования.

Результаты физикального, лабораторного и инструментального исследования

Патоморфологическое исследование с использованием гистологического препарата № 124/78: патоморфологическая картина представлена дольчатой структурой, состоящей из зрелых жировых клеток, между которыми визуализируется хорошо развитая капиллярная сеть (рис. 2).

Данные УЗИ: визуализируется овальная, гипэхогенная узловатая структура, окружённая фиброзной капсулой, что характерно для липомы.

Диагноз

Таким образом, на основании данных дообследования поставлен окончательный диагноз: «Солитарная гигантская липома кожи лица».

Лечение

Учитывая гигантский размер опухоли и её сложную локализацию в зоне височно-скуловой области, пациенту было произведено хирургическое иссечение липомы под местной анестезией косым доступом по переднему краю левой грудино-ключично-сосцевидной мышцы. Так как липома в полном объёме локализована в подкожно-жировом слое, и не выявлено признаков её прорастания, была выполнена резекция опухоли в пределах подкожно-жировой клетчатки с последующей ревизией операционной раны и наложением косметических швов.

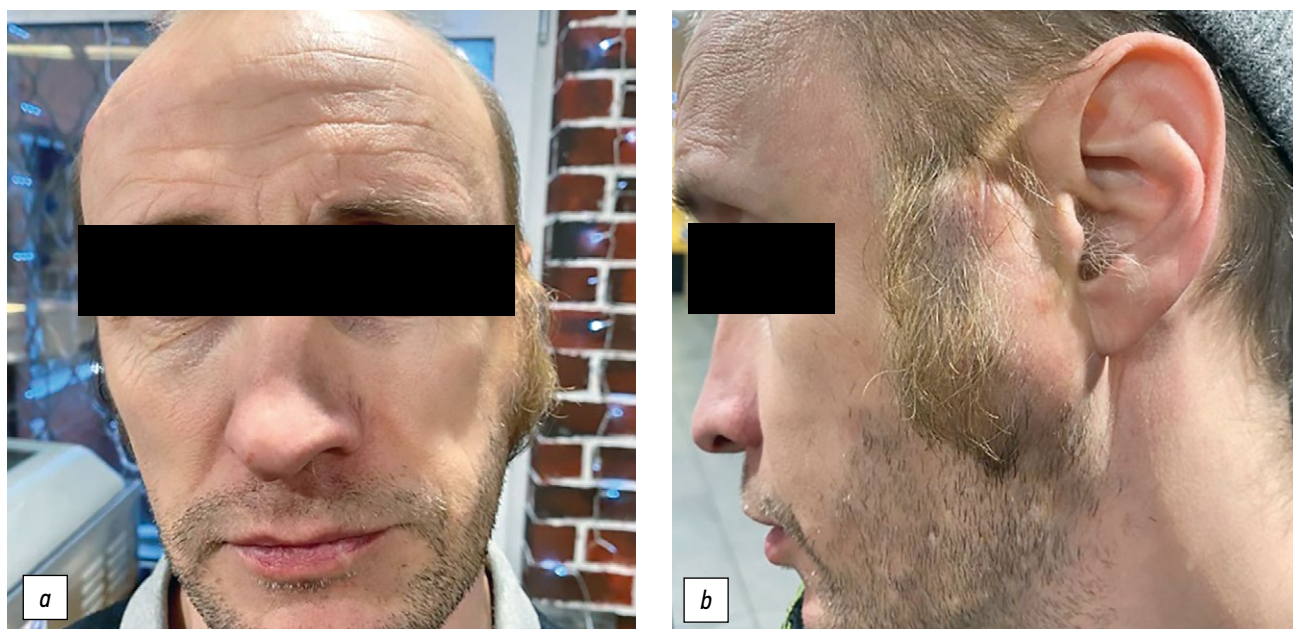

Рис. 1. Пациент К., 43 года. Липома левой височно-скуловой области: *a* — анфас; *b* — вид сбоку.
Fig. 1. Patient K., 43 years old. Lipoma of the left temporomandibular region: *a* — full face; *b* — side view.

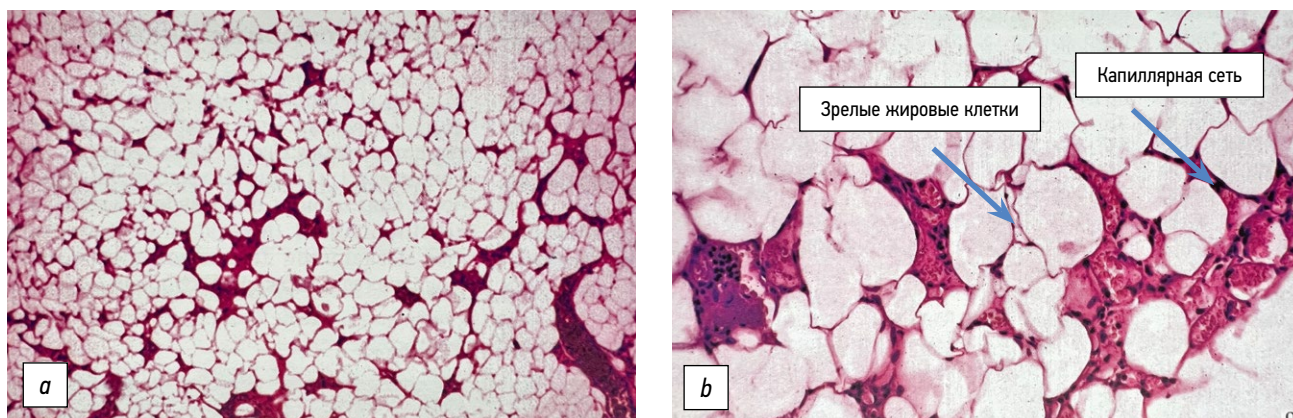


Рис. 2. Тот же пациент. Патоморфологическая картина (окраска гематоксилином-эозином): *a* — дольчатая структура, состоящая из зрелых жировых клеток с хорошо развитой капиллярной сетью ($\times 120$); *b* — в представленном фрагменте препарата визуализируются зрелые жировые клетки с хорошо развитой капиллярной сетью ($\times 140$).

Fig. 2. The same patient. Pathomorphological picture (hematoxylin-eosin staining): *a* — lobular structure consisting of mature fat cells with a well-developed capillary network ($\times 120$); *b* — in the presented fragment of the preparation, mature fat cells with a well-developed capillary network are visualized ($\times 140$).

В послеоперационный период полностью восстановлены мимика и чувствительность всех веток тройничного нерва. Пациент наблюдался в течение 1 года без клинических признаков рецидива (рис. 3).

ОБСУЖДЕНИЕ

В этой статье мы представили необычный клинический случай гигантской липомы в височно-скуловой области, который успешно пролечен методом хирургического удаления. Интерес данного клинического случая заключается не только в нетипичной локализации липомы вблизи тройничного нерва, но и её гигантских размерах, достигающих 15 см в длину и почти 11 см

в ширину. Обращает на себя внимание длительный анамнез заболевания и интенсивный рост образования после многократных тупых травм этой области, о которых сообщил пациент. Подобная клиническая картина может вызывать трудности в проведении дифференциального диагноза, прежде всего с липосаркомой.

ЗАКЛЮЧЕНИЕ

Патогенез развития липомы вследствие многократной тупой травмы изучен недостаточно. Своевременное обращение к врачу, адекватная диагностика и лечение липомы на ранних стадиях развития позволят избежать не только рисков прорастания липомы в суставы, нервы

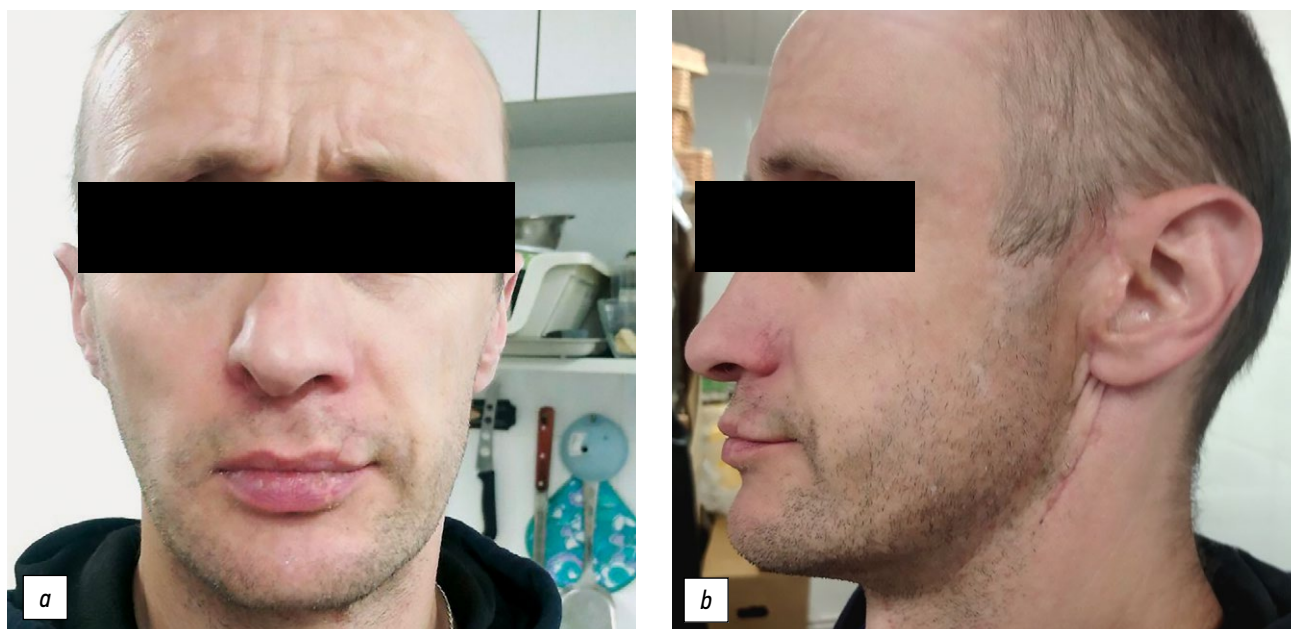

Рис. 3. Тот же пациент. Состояние после иссечения липомы левой височно-скуловой области: *a* — анфас; *b* — вид сбоку.
Fig. 3. The same patient. Condition after excision of the lipoma of the left temporomandibular region: *a* — full face; *b* — side view.

и кровеносные сосуды, но и развития послеоперационных осложнений и косметических дефектов.

Очевидна необходимость междисциплинарного подхода и тщательного обследования пациентов с липомами.

ДОПОЛНИТЕЛЬНО

Источник финансирования. Исследование не имело спонсорской поддержки.

Конфликт интересов. Авторы данной статьи подтвердили отсутствие конфликта интересов, о котором необходимо сообщить.

Вклад авторов. Все авторы подтверждают соответствие своего авторства международным критериям ICMJE (все авторы внесли существенный вклад в разработку концепции, проведение исследования и подготовку статьи, прочли и одобрили финальную версию перед публикацией). Наибольший вклад распределён следующим образом: *Е.С. Снарская* — концепция и дизайн исследования, внесение в рукопись существенной (важной) правки с целью повышения научной ценности работы, написание статьи, одобрение финальной версии рукописи; *Л.М. Шнахова* — концепция и дизайн исследования, анализ данных и интерпретация результатов, написание статьи, одобрение финальной версии рукописи; *Ю.М. Семиклет* — получение, анализ данных и интерпретация результатов, написание статьи, одобрение финальной версии; *Е.С. Снарская, Л.М. Шнахова, Ю.М. Семиклет* выразили согласие нести ответственность за все аспекты работы, подразумевающую надлежащее изучение и решение вопросов, связанных с точностью или добросовестностью любой части работы.

Согласие пациента. Пациент добровольно подписал информированное согласие на публикацию

персональной медицинской информации в обезличенной форме в «Российском журнале кожных и венерических болезней».

ADDITIONAL INFORMATION

Funding source. This work was not supported by any external sources of funding.

Competing interests. The authors declare that they have no competing interests.

Authors contribution. The authors made a substantial contribution to the conception of the work, acquisition, analysis of literature, drafting and revising the work, final approval of the version to be published and agree to be accountable for all aspects of the work. *E.S. Snarskaya* — the concept and design of the study, making significant (important) edits to the manuscript in order to increase the scientific value of the work, writing an article, approving the final manuscript; *L.M. Shnakhova* — the concept and design of the study, data analysis and interpretation of the results, writing an article, approving the final version of the manuscript; *Yu.M. Semiklet* — receiving, data analysis and interpretation of results, writing an article, approval of the final version; *E.S. Snarskaya, L.M. Shnakhova, Yu.M. Semiklet* — the seven-year-olds have agreed to be responsible for all aspects of the work, implying proper study and resolution of issues related to the accuracy or integrity of any part of the work.

Patient permission. Patient voluntarily signed an informed consent to the publication of personal medical information in depersonalized form in the journal “Russian journal of skin and venereal diseases”.

ЛИТЕРАТУРА

1. Дерматоонкология / под ред. Г.А. Галил-Оглы, В.А. Молочкова, Ю.В. Сергеева. Москва: Медицина для всех, 2005. С. 787–788.
2. Charifa A., Azmat C.E., Badri T. Lipoma pathology. StatPearls [Updated 2021 Oct 2]. Treasure Island (FL): StatPearls Publishing, 2021.
3. Kolb L., Yarrarapu S.N., Ameer M.A., et al. Lipoma. StatPearls [Updated 2021 Oct 2]. Treasure Island (FL): StatPearls Publishing, 2021.
4. Baldino M.E., Koth V.S., Silva D.N., et al. Gardner syndrome with maxillofacial manifestation: A case report // *Spec Care Dentist*. 2019. Vol. 39, N 1. P. 65–71. doi: 10.1111/scd.12339
5. Vásquez E.L., Guzman R.P., Sánchez H.M., et al. Poliposis adenomatosa familiar: A propósito de 2 casos [Familiar adenomatous polyposis: report of 2 cases] // *Rev Gastroenterol Peru*. 2018. Vol. 38, N 1. P. 78–81. Spanish.
6. De Souza Batista F.R., Figueira J.A., Lustosa R.M., et al. Lipoma in the face associated with maxillofacial trauma // *J Craniofac Surg*. 2017. Vol. 28, N 1. P. 295–296. doi: 10.1097/SCS.00000000000003255
7. Aust M.C., Spies M., Kall S., et al. Posttraumatic lipoma: Fact or fiction? // *Skinmed*. 2007. Vol. 6, N 6. P. 266–270. doi: 10.1111/j.1540-9740.2007.06361.x
8. Бахмутова Е.Е., Аскерова А.Н., Бабаева Д.М., и др. Дифференциальная диагностика жиросодержащих образований забрюшинного пространства // *Медицинская визуализация*. 2016. № 2. С. 90–99.
9. Энциклопедия клинической онкологии: руководство для практикующих врачей / под ред. М.И. Давыдова, Г.Л. Вышковского. Москва: РЛС, 2005. С. 365–366.
10. Усольцев Д.М., Давидян А.А., Бабич Р.А. Опыт удаления гигантских липом в условиях центра амбулаторной хирургии // *Стационарозамещающие технологии: амбулаторная хирургия*. 2016. № 1-2. С. 94–96.
11. Salam G.A. Lipoma excision // *Am Fam Physician*. 2002. Vol. 65, N 5. P. 901–904.

REFERENCES

1. Dermatoonology. Ed. by G.A. Galil-Ogly, V.A. Molochkov, Yu.V. Sergeev. Moscow: Meditsina dlya vseh; 2005. P. 787–788. (In Russ).
2. Charifa A, Azmat CE, Badri T. Lipoma pathology. In: StatPearls [Updated 2021 Oct 2]. Treasure Island (FL): StatPearls Publishing; 2021.
3. Kolb L, Yarrarapu SN, Ameer MA, et al. Lipoma. In: StatPearls [Updated 2021 Oct 2]. Treasure Island (FL): StatPearls Publishing; 2021.
4. Baldino ME, Koth VS, Silva DN, et al. Gardner syndrome with maxillofacial manifestation: A case report. *Spec Care Dentist*. 2019;39(1):65–71. doi: 10.1111/scd.12339
5. Vásquez EL, Guzman RP, Sánchez HM, et al. Poliposis adenomatosa familiar: A propósito de 2 casos [Familiar adenomatous polyposis: report of 2 cases]. *Rev Gastroenterol Peru*. 2018;38(1):78–81. Spanish.
6. De Souza Batista FR, Figueira JA, Lustosa RM, et al. Lipoma in the face associated with maxillofacial trauma. *J Craniofac Surg*. 2017;28(1):295–296. doi: 10.1097/SCS.00000000000003255
7. Aust MC, Spies M, Kall S, et al. Posttraumatic lipoma: Fact or fiction? *Skinmed*. 2007;6(6):266–270. doi: 10.1111/j.1540-9740.2007.06361.x
8. Bakhmutova EE, Askerova AN, Babaeva DM, et al. Differential diagnosis of the retroperitoneal adipose tissue neoplasms. *Medical visualization*. 2016;(2):90–99. (In Russ).
9. Encyclopedia of clinical oncology: A guide for practicing physicians. Ed. by M.I. Davydov, G.L. Vyshkovsky. Moscow: RLS; 2005. P. 365–366. (In Russ).
10. Usoltsev DM, Davidyan AA, Babich RA. The experience of removing giant lipomas in the conditions of the outpatient surgery center. *Hospital-replacing technologies: Ambulatory surgery*. 2016;(1-2):94–96. (In Russ).
11. Salam GA. Lipoma excision. *Am Fam Physician*. 2002;65(5):901–904.

ОБ АВТОРАХ

* **Снарская Елена Сергеевна**, д.м.н., профессор;
адрес: Россия, 119991, г. Москва,
ул. Большая Пироговская, д. 4, стр. 1;
ORCID: <https://orcid.org/0000-0002-7968-7663>;
eLibrary SPIN: 3785-7859;
e-mail: snarskaya-dok@mail.ru

Шнахова Лидия Мухамедовна, ассистент;
ORCID: <https://orcid.org/0000-0003-3000-0987>;
e-mail: lika-slm@mail.ru

Семиклет Юлия Михайловна, клинический ординатор;
ORCID: <https://orcid.org/0000-0001-7615-3917>;
e-mail: semiklet.jul@mail.ru

* Автор, ответственный за переписку

AUTHORS' INFO

* **Elena S. Snarskaya**, MD, Dr. Sci. (Med.), Professor;
address: 4 build. 1 Bol'shaya Pirogovskaya str., Moscow,
119991, Russia;
ORCID: <https://orcid.org/0000-0002-7968-7663>;
eLibrary SPIN: 3785-7859;
e-mail: snarskaya-dok@mail.ru

Lidiya M. Shnakhova, MD, Assistant;
ORCID: <https://orcid.org/0000-0003-3000-0987>;
e-mail: lika-slm@mail.ru

Juliya M. Semiklet, MD;
ORCID: <https://orcid.org/0000-0001-7615-3917>;
e-mail: semiklet.jul@mail.ru

* The author responsible for the correspondence